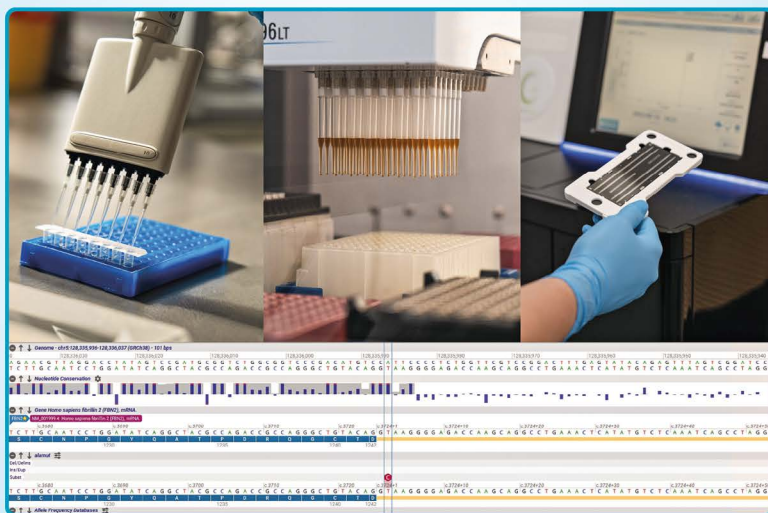

# Pohybové ústrojí

Pokroky ve výzkumu, diagnostice a terapii



Vydává

**Společnost pro pojivové tkáně ČLS J. E. Purkyně z.s.**  
**Ortopedicko-protetická společnost ČLS J. E. Purkyně z.s.**  
**Ambulantní centrum pro vady pohybového aparátu, s.r.o.**

**ročník 30 / 2023 číslo 2**

EMBASE / Excerpta Medica | Bibliographia medica Českoslovac

ISSN 2336-4777

# BIOAKTIVNÍ KOLAGENNÍ PEPTIDY REGENERUJÍ

Kolagen je nezbytný pro pohyblivost kloubů, stabilitu kostí, odolnost a pevnost vazů a šlach a také pro zdravé svaly a hojně se vyskytuje i v cévách, meziobratlových ploténkách, hematoencefalické bariéře a rohovce, dentinu a střevní stěně – kolagen je životně důležitá složka celého těla.

KOLAGENNÍ  
PEPTIDY

v denní dávce 3000 - 10000 mg jsou jedinou formou kolagenu s vědecky prokázanou biologickou aktivitou stimulující buňky chrupavek, kostí a pojivových tkání.

## Kolagenní peptidy zvyšují syntézu kloubního kolagenu a proteoglykanů

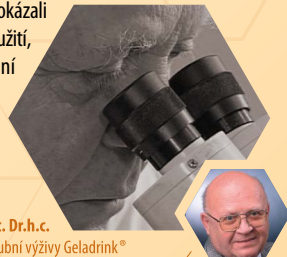Nejen sportovci jsou ve zvýšené míře náchylní ke kloubním problémům a léčba se u nich nijak neliší od jejího zvládnání u běžné populace. Hlavním cílem je minimalizovat bolestivost a zlepšit funkčnost kloubů. Klinická studie provedená v Penn State University testovala účinek kolagenních peptidů na studenty sportovních škol, kteří trpěli kloubními problémy v důsledku mechanické zátěže. V porovnání s kontrolní skupinou došlo u studentů, kteří užívali kolagenní peptidy, k **výraznému snížení kloubních potíží a také ke zlepšení pohyblivosti**. Tyto pozitivní účinky byly patrné zejména u účastníků s problémy kolenních kloubů pocházejících z mechanické zátěže. (Clark K., Sebastianelli W., Flechsenhar K., Aukermann D., Meza F., Millard R., Deitch J., Sherbondy P., Affiliations A., 24-Week study on the use of collagen hydrolysate as a dietary supplement in athletes with activity-related joint pain, *Curr Med Res Opin*, 2008 May;24(5):1485-96)

## Významný je i vliv kolagenních peptidů na hustotu kostí, zejména u osob s osteoporózou či osteopenií, potvrzeno už v roce 2010 pilotní studií s doplňkem stravy Calcidrink®.

V této studii se řešil „Vliv suplementace kolagenními peptidy, vápníkem a vitamínem D, resp. Calcidrinkem® na úbytek kostní hmoty a remodelaci kostí u postmenopauzálních žen s osteopenií“ (Ortopedie 2010, Gabriela Šimková, *Rheumatologická ambulance 1. PP Kladno*). Výsledky byly velmi nadějně. U žádné pacientky se nevykytly během sledovaného období jednoho roku žádné nové nízkozátěžové zlomeniny. Cílem bylo prokázat účinek pravidelného užívání přípravku Calcidrink (vitamin D, kalcium a kolagenní peptidy) na snížení úbytku kostní hmoty u postmenopauzálních žen s osteopenií. Výsledky studie tento efekt potvrdily.

## Doplňky stravy Geladrink® a Calcidrink® s vysokým obsahem ověřených kolagenních peptidů Gelita®

Kolagenní peptidy Gelita® jsou obsaženy ve fyziologicky účinné dávce v originálních produktech české firmy Orling, s využitím všech nových poznatků ohledně jejich působení. Prof. MUDr. Milan Adam, DrSc. byl první, kdo objevil obrovský potenciál kolagenních peptidů a v průběhu let jej další vědci a lékaři opakovaně prokázali a ještě rozšířili oblasti použití, pro které jsou kolagenní peptidy vhodné.



Prof. MUDr. Milan Adam, DrSc. Dr.h.c.  
český revmatolog, zakladatel kloubní výživy Geladrink®



GELADRINK® a CALCIDRINK®  
- PRO LEPŠÍ KVALITU ŽIVOTA



Více informací na [WWW.ORLING.CZ](http://WWW.ORLING.CZ)

ottobock.

Louisa, 27, roztroušená skleróza

# S Exopulse Mollii Suit už zase tančím.

60 minut terapie každý druhý den může zásadně uvolit spastické a napjaté svaly, aktivovat svaly ochablé a zmírnit chronickou bolest. A to nejen u Louisy s roztroušenou sklerózou, ale i dalších lidí trpících obdobnými problémy po cévní mozkové příhodě, při dětské mozkové obrně a jiných neurologických onemocněních.

**Ottobock. The human empowerment company.**

Louisa ve videu:



#WeEmpowerPeople  
[www.ottobock.cz](http://www.ottobock.cz)

 EXOPULSE™

Výrobek je zdravotnickým prostředkem, určeným výhradně k slaboproudé transkutánní neurostimulaci celého těla. Přečtěte si pečlivě návod k použití.

# POHYBOVÉ ÚSTROJÍ

ročník 30, 2023, číslo 2 | datum vydání: 31. 5. 2024

## REDAKČNÍ RADA

VEDOUCÍ REDAKTOR: prof. MUDr. Ivo Mařík, CSc.  
ZÁSTUPCI VEDOUCÍHO REDAKTORA: prof. Ing. Miroslav Petráč, DrSc.  
RNDr. Martin Braun, Ph.D.  
VĚDECKÝ SEKRETÁŘ: doc. MUDr. Štěpán Kutílek, CSc.  
ODPOVĚDNÝ REDAKTOR: Ing. Pavel Lorenc, MBA

|                                 |                                    |                                   |
|---------------------------------|------------------------------------|-----------------------------------|
| Ing. Pavel Černý, Ph.D.         | prof. MUDr. Martin Krbec, CSc.     | prof. MUDr. Ctibor Povýšil, DrSc. |
| MUDr. Jiří Funda                | MUDr. Veronika Krulišová, Ph.D.    | doc. RNDr. Petr Sedlak, Ph.D.     |
| Ing. Hana Hulejová              | prof. Ing. František Maršík, DrSc. | prof. MUDr. Václav Smrčka, CSc.   |
| prof. MUDr. Josef Hyánek, DrSc. | doc. RNDr. Ivan Mazura, CSc.       | prof. PhDr. Jiří Straus, DrSc.    |
| doc. MUDr. Petr Korbelař, CSc.  | MUDr. Radek Myslivec               | doc. MUDr. Ivan Vařeka, CSc.      |
| MUDr. Josef Kraus, CSc.         | MUDr. Pavel Novosad                | MUDr. Jan Všeticka                |
| MUDr. Petr Krawczyk, Ph.D.      | PhDr. Iveta Pallová, Ph.D.         | RNDr. Daniela Zemková, CSc.       |

## MEZINÁRODNÍ REDAKČNÍ RADA

|  |   |
|--|---|
| Professor Dr. Ing. Romuald Bedzinski, Wroclaw, Poland                | Assist. Professor Jacek Karski, MD, PhD, Lublin, Poland   |
| Assoc. Professor Michael Bellemore, F.R.A.C.S.,<br>Sydney, Australia | Professor Tomasz Karski, MD, PhD,<br>Lublin, Poland       |
| Professor Mikhail Dudin, MD, PhD, DSc.,<br>St. Petersburg, Russia    | Professor Milan Kokavec, MD, PhD,<br>Bratislava, Slovakia |
| Radwan Hilmi, MD, Lyon, France                                       | Piet van Loon, MD, Hengelo, The Netherlands               |

## Pohybové ústrojí. Pokroky ve výzkumu, diagnostice a terapii.

ISSN 2336-4777 (od roku 2013 pouze on-line verze)

Vydává Společnost pro pojivové tkáně ČLS J. E. Purkyně z.s.

& Ortopedicko-protetická společnost ČLS J. E. Purkyně z.s.

& Ambulantní centrum pro vady pohybového aparátu, s. r. o.

Excerptováno v Excerpta Medica a Bibliographia medica Československa.

Návrh a grafická úprava obálky Ing. Pavel Lorenc, MBA.

Časopis je na Seznamu recenzovaných neimpaktovaných periodik vydávaných v České republice. Dvě čísla časopisu vycházejí v elektronické verzi jako ročník s průběžným vydáváním příspěvků po recenzi.

Při příležitosti sympozií je dvakrát ročně vydáváno supplementum.

Pro současnou odběratelů časopisu PÚ a další zájemce doporučujeme přihlásit se na

<http://www.pojivo.cz/en/newsletter/>, zadat jméno a e-mailovou adresu, na kterou bude časopis posílán.

Na webové doméně SPT ČLS JEP <http://www.pojivo.cz/cz/pohybove-ustrojji/> naleznete ve formátu PDF všechna jednotlivá čísla a dvojčísla časopisu (včetně Supplement) vydaná od roku 1997.

Rukopisy zasílejte na adresu *profesor MUDr. Ivo Mařík, CSc., Olšanská 7, 130 00 Praha 3, (ambul\_centrum@volny.cz)* ve formátu doc. Vydavatel upozorňuje, že za obsah inzerce odpovídá výhradně inzerent. Časopis, jakožto nevýdělečný, neposkytuje honoráře za otištěné příspěvky.

---

# LOCOMOTOR SYSTEM

## Advances in Research, Diagnostics and Therapy

Published by The Society for Connective Tissues, Czech Medical Association of J. E. Purkyně, Prague, Society for Prosthetics and Orthotics, Czech Medical Association of J. E. Purkyně, Prague, Czech Republic and Centre for Defects of Locomotor Apparatus Prague, Czech Republic.

### Call for papers

Support this journal by sending in your best and most interesting papers. The issue of the journal is published during whole year after proof acceptance of the reviewers. In occasion of the symposia (twice a year) is published the supplement.

Chief Editor: Ivo Mařík  
Associate Editors: Miroslav Petrtyl, Martin Braun  
Scientific Secretary: Štěpán Kutílek  
Responsible Editor: Pavel Lorenc

### Editorial board

|                   |               |                    |                |                 |
|-------------------|---------------|--------------------|----------------|-----------------|
| Romuald Bedzinski | Hana Hulejová | Josef Kraus        | Ivan Mazura    | Václav Smrčka   |
| Michael Bellemore | Josef Hyánek  | Petr Krawczyk      | Radek Myslivec | Jiří Straus     |
| Pavel Černý       | Jacek Karski  | Martin Krbec       | Pavel Novosad  | Ivan Vařeka     |
| Mikhail Dudin     | Tomasz Karski | Veronika Krulišová | Iveta Pallová  | Jan Všeticka    |
| Jiří Funda        | Milan Kokavec | Piet van Loon      | Ctibor Povýšil | Daniela Zemková |
| Radwan Hilmi      | Petr Korbelař | František Maršík   | Petr Sedlak    |                 |

Submitted papers: Locomotor System will review for publication manuscripts engaged in diagnostics and interdisciplinary treatment of genetic and metabolic skeletal disorders, limb anomalies, secondary osteoporosis, osteo/spondyloarthritis and another disorders that negatively influence development and quality of locomotor apparatus during human life. Both papers on progress in research of connective tissue diagnostics, medical and surgical therapy of multiple congenital abnormalities of skeleton mainly in the fields of paediatric orthopaedic surgery and plastic surgery, orthotics and prosthetics treatment, and papers dealing with biomechanics, clinical anthropology and paleopathology are appreciated.

The journal has an interdisciplinary character which gives possibilities for complex approach to the problems of locomotor system. The journal belongs to clinical, preclinical and theoretical medical branches which connect various up-to-date results and discoveries concerned with locomotor system. You can find the volumes of Locomotor System journal at <http://www.pojivo.cz/cz/pohybove-ustrojji/> since 1997 (free of charge). Since 2013 only electronic edition of the journal is available. That is why we recommend to all subscribers and those interested apply at <http://www.pojivo.cz/en/newsletter>, enter personal data, titles and e-mail address where the journal will be mailed.

Abstracts of presented papers are excerpted in EMBASE/Excerpta Medica (from the year 1994) and in the Bibliographia medica Čechoslovaca (from the year 2010). We prefer the manuscripts to be prepared according to Uniform Requirements for Manuscripts Submitted to Biomedical Journals (Vancouver Declaration, Brit med J 1988; 296, p. 401–405).

---

30. ročník časopisu Pohybové ústrojí – pokroky ve výzkumu, diagnostice a terapii je věnován jubilantům, čestným členům Společnosti pro pojivové tkáně České lékařské společnosti J.E. Purkyně (SPT ČLS JEP), členům redakční rady časopisu Pohybové ústrojí a držitelům pamětní Zlaté medaile ČLS JEP

panu

**prof. MUDr. Josefovi Hyánkovi, DrSc. (90 let)**

a panu

**prof. MUDr. Ctiborovi Povýšilovi, DrSc. (80 let)**

a také dalším jubilantům a čestným členům SPT ČLS JEP, kteří se zasloužili o činnost Společnosti pro pojivové tkáně ČLS JEP od jejího vzniku v roce 2004:

**Ing. Haně Hulejové (65 let)**

**MUDr. Olze Hudákové, Ph.D. (50 let)**

a

**RNDr. Martinovi Braunovi, Ph.D. (50 let)**

The 30<sup>th</sup> edition of Locomotor System journal – Advances in Research, Diagnostics and Therapy is dedicated to the jubilarians, honorary members of the Society for Connective Tissues of the Czech Medical Association J.E. Purkyně (SCT CMA JEP), members of the editorial board of the journal and holders of the commemorative Gold Medal of the CMA JEP

Mr.

**Professor Josef Hyánek, DSc. (90 yrs.)**

and Mr.

**Professor Ctibor Povýšil, DSc. (80 yrs.)**

and also other jubilarians and honorary members of Society for Connective Tissues of the Czech Medical Association J.E. Purkyně who have contributed to the activities of this Society since its establishment in 2004:

**Ing. Hana Hulejová (65 yrs.)**

**Olga Hudáková, MD, PhD (50 yrs.)**

and

**RNDr. Martin Braun, PhD (50 yrs.)**

---

# **POHYBOVÉ ÚSTROJÍ – POKROKY VE VÝZKUMU, DIAGNOSTICE A TERAPII, 30, 2023, č. 2**

Datum vydání: 31. 5. 2024

## **OBSAH**

SLOVO ČTENÁŘŮM – EDITORIAL ..... 167

### **OBRÁZEK NA TITULNÍ STRANĚ A POPIS**

PASZEKOVÁ HELENA, KRULIŠOVÁ VERONIKA  
Analýza vzorků DNA masivním paralelním sekvenováním ..... 171

### **DOPIS EDITOROVI**

POVÝŠIL CTIBOR  
Toxicita rtuti může vysvětlit ztrátu sluchu u Bedřicha Smetany ..... 175

### **PŘEHLEDOVÉ PRÁCE**

KRAUS JOSEF  
Neurofibromatosis von Recklinghausem typu 1 z pohledu neurologa ..... 180

### **PŮVODNÍ PRÁCE**

NĚMEC IVO, SMRČKA VÁCLAV, MIHALJEVIČ M., HILL M. POKORNÝ J.  
Změny stopových prvků (Mn, Co, Ni, Cu, Rb, Mo a Ba) v molárech dolní čelisti potkana  
po přerušení nervus alveolaris inferior ..... 195

---

## KASUISTIKY

MAŘÍK IVO, ZEMKOVÁ DANIELA, MAŘÍKOVÁ ALENA, KRULIŠOVÁ VERONIKA, MYSLIVEC RADEK, POVÝŠIL CTIBOR  
Neurofibromatóza, typ 1: ortopedické léčení pseudoartrózy fibuly u české dívky ..... 223

## ZPRÁVY

MAŘÍK IVO  
Recenzní posudek na knižní novinku: Ctibor Povýšil: Patologické mikroskopické nálezy  
v kosterních pozůstatcích významných osobností české historie. GRADA Publishing, a.s., 2024. 246

## Jubilea

Prof. MUDr. Tomasz Karski, CSc. – 85 let ..... 252

Informace o Společnosti pro pojivové tkáně ČLS JEP ..... 258

Přihláška řádného člena Společnosti pro pojivové tkáně ČLS JEP ..... 259

Přihláška řádného člena Ortopedicko-protetické společnosti ČLS JEP ..... 259

## Oznámení úmrtí

Vzpomínka na prof. Ing. Jana Čulíka, DrSc. .... 262

SMĚRNICE AUTORŮM ..... 265

OBSAH ROČNÍKU 2022 ..... 270

OBSAH ROČNÍKU 2023 ..... 276



---

# **LOCOMOTOR SYSTEM – ADVANCES IN RESEARCH, DIAGNOSIS AND THERAPY, 30, 2023, No. 2**

Date of issue: 31. 5. 2024

## **CONTENT**

A WORD TO READERS – EDITORIAL ..... 169

### **TITLE PICTURE AND DESCRIPTION**

PASZEKOVÁ HELENA, KRULIŠOVÁ VERONIKA  
Next-generation sequencing (NGS) analysis ..... 173

### **LETTER TO EDITOR**

POVÝŠIL CTIBOR  
Mercury toxicity could explain Bedřich Smetana's hearing loss ..... 175

### **REVIEW ARTICLES**

KRAUS JOSEF  
A neurologist's view of Neurofibromatosis von Recklinghausen type 1 ..... 180

### **ORIGINAL PAPERS**

NĚMEC IVO, SMRČKA VÁCLAV, MIHALJEVIČ M., HILL M. POKORNÝ J.  
Changes in the abundance of trace elements (Mn, Co, Ni, Cu, Rb, Mo and Ba)  
in the molars of a rat mandible after interruption of the nervus alveolaris inferior ..... 209

### **CASE REPORTS**

MAŘÍK IVO, ZEMKOVÁ DANIELA, MAŘÍKOVÁ ALENA, KRULIŠOVÁ VERONIKA, MYSLIVEC RADEK, POVÝŠIL CTIBOR  
Neurofibromatosis, type 1: orthopaedic treatment of fibular pseudoarthrosis in a Czech girl .. 223

---

## NEWS

MAŘÍK IVO

Review of the book: Ctibor Povýšil: Pathological Microscopic Findings in Skeletal Remains of Important Personalities of Czech History. GRADA Publishing, a.s., 2024. .... 246

### **Jubilee**

Professor Tomasz Karski, MD, Ph.D. – 85 years ..... 252

Information on the Society for Connective Tissues,  
Czech Medical Association J.E. Purkyně, Prague, CZ ..... 260

Membership application of The Society for Connective Tissues,  
Czech Medical Association J.E. Purkyně, Prague, CZ ..... 261

Membership application of The Orthopaedic and Prosthetic Society,  
Czech Medical Association J.E. Purkyně, Prague, CZ ..... 261

### **In Memoriam**

Remembrance of Prof. Ing. Jan Čulík, DrSc. .... 262

INSTRUCTIONS FOR AUTHORS ..... 268

CONTENTS OF VOLUME 2022 ..... 273

CONTENTS OF VOLUME 2023 ..... 279

## Vážení čtenáři, autoři a inzerenti!

Děkujeme za Vaši nezastupitelnou pomoc při tvorbě mezioborového odborného recenzovaného časopisu „*Pohybové ústrojí – pokroky ve výzkumu, diagnostice a terapii* (dále PÚ).“

Všechna čísla časopisu (včetně Supplement) vydaná od roku 1997 najdete ve formátu PDF na webové doméně Společnosti pro pojivové tkáně ČLS JEP z.s.  
<http://www.pojivo.cz/cz/pohybove-ustroj/> (bezplatný přístup).

Časopis PÚ byl v roce 2008 zařazen Radou pro výzkum, vývoj a inovace vlády ČR na Seznam recenzovaných neimpaktovaných periodik vydávaných v České republice. Od roku 2013 je časopis PÚ vydáván pouze v elektronické formě (v roce 2014 bylo přiděleno nové ISSN 2336-4777). V souvislosti se změnou v elektronickou formu vydávání v roce 2013 časopis nedopatřením vypadl z tohoto Seznamu. Od roku 2015 je elektronická forma Pohybového ústrojí opět na Seznamu recenzovaných neimpaktovaných periodik.

Od roku 2016 vydáváme v časopisu PÚ příspěvky přijaté po recenzi jako číslo 1 a 2, dále dvě Supplementa obsahující souhrny nebo abstrakta ze symposií Kubátovy dny a mezinárodního symposia.

*Nedostatek příspěvků je příčinou zpožděného vydání i tohoto čísla 2 časopisu PÚ, 30, 2023. Čtenáři je zde předložena plauzibilní teorie vysvětlující ztrátu sluchu u Bedřicha Smetany toxickým účinkem rtuti; poučí se o novinkách Neurofibromatosis von Recklinghausem typu 1 z pohledu neurologa i svízelném ortopedickém léčení pseudoartrózy fibuly; Experimentální práce s názvem „Změny stopových prvků v molárech dolní čelisti potkana po přerušení nervus alveolaris inferior“ verifikuje změny v obsahu stopových prvků, způsobené chyběním neurogenního řízení biochemických procesů růstu. Tato studie zapadá do Rothových studií o experimentální teratogenezi, v nichž byla součástí jeho pozorování i dolní čelist a do koncepce osteoneurálních růstových vztahů, které zkoumal zesnulý český neurovědec docent MUDr. Milan Roth, DrSc. z Brna.*

*V rubrice Zprávy je zařazen recenzní posudek na vysoce hodnotnou knižní novinku: Ctibor Povýšil: Patologické mikroskopické nálezy v kosterních pozůstatcích významných osobností české historie. GRADA Publishing, a.s., 2024, 122 s.*

*Dále odborný životopis pana Prof. MUDr. Tomasze Karskiho, CSc. z Lublinu, čestného člena Společnosti pro pojivové tkáně a České lékařské společnosti J.E. Purkyně při příležitosti jeho 85. životního jubilea. Na konec časopisu je zařazena vzpomínka na prof. Ing. Jana Čulíka, DrSc., který do konce svého života (zemřel v 87 letech) patřil k tvůrčím osobnostem klinické biomechaniky v České republice.*

*I toto číslo časopisu je věnováno jubilantům, čestným členům Společnosti pro pojivové tkáně (SPT) ČLS JEP a držitelům Zlaté pamětní medaile ČLS JEP panu prof. MUDr. Josefovi Hyánkovi, DrSc. (90 let) a panu prof. MUDr. Ctiborovi Povýšilovi, DrSc. (80 let) a dalším čestným členům SPT ČLS JEP: Ing. Haně*

---

*Hulejové (65 let), MUDr. Olze Hudákové, Ph.D. (50 let) a RNDr. Martinovi Braunovi, Ph.D. (50 let). Odborné životopisy všech jubilatů byly publikovány v Suplementu 1 časopisu PÚ, 30, 2023, které bylo vydáno při příležitosti tradičního symposia 28. Kubátovy dny. Suplementum s abstrakty příspěvků a video záznam všech přednášek velmi úspěšného symposia, jsou dostupné na webových stránkách obou symposium organizujících společností [www.pojivo.cz](http://www.pojivo.cz) a [www.ortoprotetika.cz](http://www.ortoprotetika.cz).*

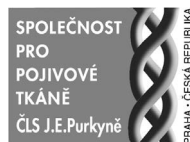Posláním časopisu PÚ je, jako v minulých letech, uveřejňovat vědecké práce zabývající se diagnostikou a mezioborovým léčením genetických kostních chorob, vrozených defektů končetin, sekundární osteoporózy, osteo/spondylartrózy, ale i jiných chorob, které ve svých důsledcích negativně ovlivňují růst, vývoj a kvalitu pohybového ústrojí v průběhu lidského života. Ceněny jsou práce vycházející z výzkumu pojivových tkání na všech úrovních poznání, práce orientované na biochemickou, morfologickou, genetickou a molekulární diagnostiku chorob pohybového ústrojí. Zvláštní pozornost je přikládána pracím z oblasti ortopedické a antropologické biomechaniky, neuroadaptačním změnám skeletu v období růstu, řízené remodelaci pojivových tkání, studiím muskuloskeletálních a neuronálních interakcí v závislosti na léčebných metodách (kalcitropní léky, rehabilitace, ortoticko-protetické a operační léčení aj.) a v neposlední řadě studiím antropologickým a paleopatologickým. Oceňujeme především interdisciplinárně zaměřené práce. V anglickém jazyce jsou publikována sdělení zahraničních i našich autorů. Žádaným doplněním obsahu časopisu jsou zprávy ze sjezdů a konferencí. Zveřejňujeme oznámení o životním výročí členů RR časopisu, SPT ČLS JEP z.s., OPS ČLS JEP z.s. a významných osobností, sdělení o prioritních pozorováních, ze studijních a poznávacích cest aj.

V každém ročníku najdete směrnice pro autory příspěvků, kterým věnujte prosím pozornost při tvorbě Vašich vědeckých sdělení. Souhrny prací publikovaných v časopisu jsou excerpovány v EMBASE / Excerpta Medica (od r. 1994) a v Bibliographia medica Českoslovacca (od r. 2010).

K prosazení časopisu Pohybové ústrojí mezinárodně přispívá citovat práce publikované v našem časopisu v příspěvcích posílaných do zahraničních impaktovaných časopisů. Pro zvýšení mezinárodního zájmu o časopis PÚ je žádoucí získávat původní kvalitní práce a kazuistiky v angličtině. Souhrny všech prací doporučujeme psát co nejvýstižněji, strukturovaně, česky a anglicky (objective, methods, results and discussion), s klíčovými slovy.

Těšíme se na Vaši spolupráci a tvůrčí připomínky v roce 2024.

Redakční rada



---

## A WORD TO READERS

---

### **Dear readers, authors and advertisers!**

Thank you for your indispensable help in the creation of the interdisciplinary peer-reviewed journal *Locomotor System – Advances in Research, Diagnosis and Therapy* (journal LS).

All issues of the journal (including the Supplement) published since 1997 can be found in PDF format on the web domain of the Society for Connective Tissues of the Czech Medical Association J.E. Purkyně <http://www.pojivo.cz/cz/pohybove-ustroji/> (free access).

In 2008, the journal was included by the Council for Research, Development and Innovation of the Government of the Czech Republic in the List of peer-reviewed non-impacted periodicals published in the Czech Republic. Since 2013, the journal has been published only in electronic form (in 2014, a new ISSN 2336-4777 was assigned). In connection with the change to electronic publication in 2013, the journal inadvertently dropped from this List. Since 2015, the electronic form of the journal *Locomotor System* is again on the List of peer-reviewed non-impacted journals.

Since 2016, we have been publishing papers accepted after peer review as Issues 1 and 2, as well as two Supplements containing summaries or abstracts from the Kubát Days and International Symposia.

*Lack of submissions is the reason for the delay in the publication of this issue 2 of the journal PU, 30, 2023. Here the reader is presented with a plausible theory explaining the hearing loss in Bedřich Smetana by the toxic effect of mercury; he will learn about the novelty of Neurofibromatosis von Recklinghaus type 1 from the neurologist's point of view and the difficult orthopaedic treatment of pseudoarthrosis of the fibula; An experimental paper entitled "Trace element changes in the rat mandibular molars after severance of the nervus alveolaris inferior" verifies the changes in trace element content caused by the failure of neurogenic control of biochemical growth processes. This study fits in with Roth's studies on experimental teratogenesis, in which the mandible was part of his observations, and with the concept of osteoneural growth relationships, which were investigated by the late Czech neuroscientist Associate Professor Milan Roth, M.D., DrSc. from Brno.*

*The News section includes a review of a highly valuable new book: Ctibor Povýšil: Pathological Microscopic Findings in Skeletal Remains of Important Personalities of Czech History. GRADA Publishing, a.s., 2024, 122 p.*

---

*Furthermore, a professional biography of Prof. Tomasz Karski, M.D., CSc. from Lublin, honorary member of the Society for Connective Tissues and the Czech Medical Association (CMA) of J.E. Purkyně on the occasion of his 85<sup>th</sup> jubilee. At the end of the journal there is a remembrance of prof. Ing. Jan Čulík, DrSc., who was one of the creative personalities of clinical biomechanics in the Czech Republic until the end of his life (he died at the age of 87).*

*This issue of the journal is also dedicated to the jubilarians, honorary members of the Society for Connective Tissues (SPT) of the CMA JEP and holders of the Gold Commemorative Medal of the CMA JEP, Prof. Josef Hyánek, M.D., DrSc. (90 years) and Prof. Ctibor Povýšil, M.D., DrSc. (80 years) and other honorary members of the SCT of the CMA JEP, Ing. Hana Hulejová (65 years), RNDr. Martin Braun, Ph.D. (50 years) and MUDr. Olga Hudáková, Ph.D. (50 years). The professional biographies of all the jubilarians were published in Supplement 1 of the journal PÚ, 30, 2023, which was published on the occasion of the traditional symposium Kubat Days 28. The supplement with abstracts of the papers and video recording of the lectures of the very successful symposium are available on the websites of both symposium organizing companies [www.pojivo.cz](http://www.pojivo.cz) and [www.ortoprotetika.cz](http://www.ortoprotetika.cz).*

The mission of the journal is to publish scientific papers dealing with the diagnosis and interdisciplinary treatment of genetic bone diseases, congenital defects of the limbs, secondary osteoporosis, osteo/spondylarthritis, as well as other diseases that adversely affect the growth, development and quality of the musculoskeletal system during human life. Works based on research on connective tissues at all levels of knowledge, works oriented on biochemical, morphological, genetic and molecular diagnostics of musculoskeletal diseases are valued.

Particular attention is paid to works in the field of orthopaedic and anthropological biomechanics, neuroadaptive changes of the skeleton during the growth period, controlled remodelling of connective tissues, studies of musculoskeletal and neuronal interactions in relation to therapeutic methods (calciotropic drugs, rehabilitation, orthotic-prosthetic and surgical treatment) and, last but not least, anthropological and palaeopathological communications. We particularly appreciate the interdisciplinary work. Communications by foreign and national authors are published in English. Reports from congresses and conferences are a welcome addition to the content of the journal. In the news section, we publish announcements of life anniversaries of members of the editorial board of the journal, Society for Connective Tissues CMA JEP & Society for Prosthetics and Orthotics CMA JEP and important personalities, announcements of priority observations, study and discovery trips, etc.

In each edition, you will find guidelines for authors of papers, which please pay attention to when drafting your scientific communications. Summaries of papers published in the journal are excerpted in EMBASE / Excerpta Medica (since 1994) and in Bibliographia medica Českoslovaca (since 2010).

---

The citation of papers published in our journal in papers sent to foreign impacted journals contributes to the promotion of the journal Locomotor System internationally. In order to increase the international interest in the journal of Locomotor System, it is desirable to obtain original high quality papers and case reports in English. Abstracts of all papers are recommended to be written as concisely as possible, structured, in Czech and English (objectives, methods, results and discussion), with key words.

We look forward to your cooperation and creative comments in 2024.

## Editorial Board

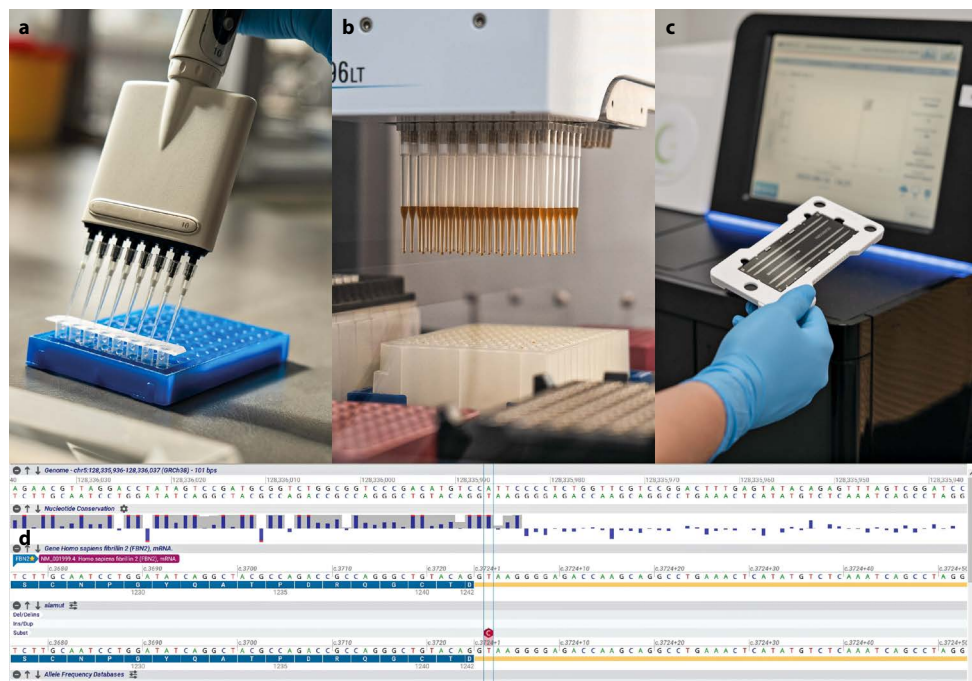


# OBRÁZEK NA TITULNÍ STRANĚ ČASOPISU: ANALÝZA VZORKŮ DNA MASIVNÍM PARALELNÍM SEKVENOVÁNÍM

OBRÁZEK NA TITULNÍ STRANĚ ČASOPISU znázorňuje postup přípravy vzorků DNA pro analýzu sekvenováním nové generace (next-generation sequencing, NGS) za pomoci kitu Clinical Exome Solutions (Sophia Genetics) – sekvenování klinického exomu. Jedná se o panelové sekvenování vybraných genů, jejichž narušení je příčinou rozvoje vzácných vrozených onemocnění a syndromů, včetně onemocnění pohybového ústrojí.

Prvním krokem je izolace DNA ze vstupního materiálu, kterým je ideálně periferní krev, může být použit i bukální stěr, část tkáně nebo kosti. Izolace probíhá pomocí automatizované pracovní stanice MagCore® (RBC Bioscience) za využití technologie magnetických kuliček. Dostatečná kvalita a množství získané DNA je následně fluorometricky ověřena (**obr. 1a**).

Následuje příprava sekvenační knihovny, tedy souboru všech vzorků, které budou analyzovány. DNA je nejprve chemicky naštěpena na jednotlivé sady molekul/fragmentů o definované délce,



**Obrazek 1a-d.** Analýza vzorků DNA masivním paralelním sekvenováním (MPS)



---

tzv. amplikony. Ty jsou v dalším kroku označeny speciálními indexovacími adaptory, což jsou krátké oligonukleotidy navázané na konce jednotlivých fragmentů, které umožňují vzorky vzájemně odlišit. Do jedné sekvenační reakce je proto možné zahrnout vzorky více pacientů. Automatizace procesu přípravy sekvenační knihovny je provedena za využití robotického přístroje Bravo (Agilent Technologies) (**obr. 1b**).

V případě sekvenování klinického exomu jsou pro zachycení požadovaných genomických oblastí využívány hybridizační sondy, které se vážou pouze na specifické úseky genomu ve kterých leží geny, jež chceme analyzovat. SOPHiA DDM™ Clinical Exome Solution v3 pokrývá kódující oblasti ( $\pm 5$  bází intronových oblastí) 4,727 genů, celý mitochondriální genom a přibližně 200 nekódujících variant se známým patogenním dopadem, a to i v rámci hlubokých intronů/enhancerů/promotorů spojených se vzácnými a dědičnými poruchami. Po přečištění je vytvořená knihovna amplifikována, tedy jednotlivé fragmenty jsou namnoženy na tisíce přesných klonů, což je důležité pro zvýšení přesnosti identifikace jednotlivých bází během procesu sekvenování. Sekvence probíhá na přístroji NextSeq 550 (Illumina) (**obr. 1c**). Značené fragmenty DNA jsou přichyceny pomocí adaptorové sekvence na flow-cell sekvenátoru (skleněná deska s miliony fixovaných oligonukleotidů komplementárních k adaptorovým sekvencím). Následnou replikací DNA (tj. tvorba kopie DNA) s fluorescenčně značenými deoxyribonukleotidtrifosfáty (dNTPs) přístroj opticky zaznamenává barevné signály pro jednotlivé báze v přesně definovaném pořadí a postupně tak sestavuje vznikající sekvenci DNA.

Bioinformatické zpracování dat zahrnuje kontrolu kvality a odstranění nekvalitních sekvencí, artefaktů či kontaminací. Základním principem je mapování osekvenované DNA (tzv. readů) k referenčnímu genomu a odhalení odlišností, což mohou být jednonukleotidové varianty (single nucleotide variant, SNV), krátké delece a inserce (INDELs) či strukturální varianty (delece/duplikace celých exonů, copy number variation, CNV). Pro vizualizaci nalezené kauzální varianty c.3724+2T>C (rs863223570) *FBN2* genu v intronu 28 slouží software Alamut Visual Plus (Sophia Genetics) (**obr. 1d**).

**Mgr. Helena Paszeková**

**MUDr. Veronika Krulišová, Ph.D.**

GHC Genetics, Prague, Czech Republic

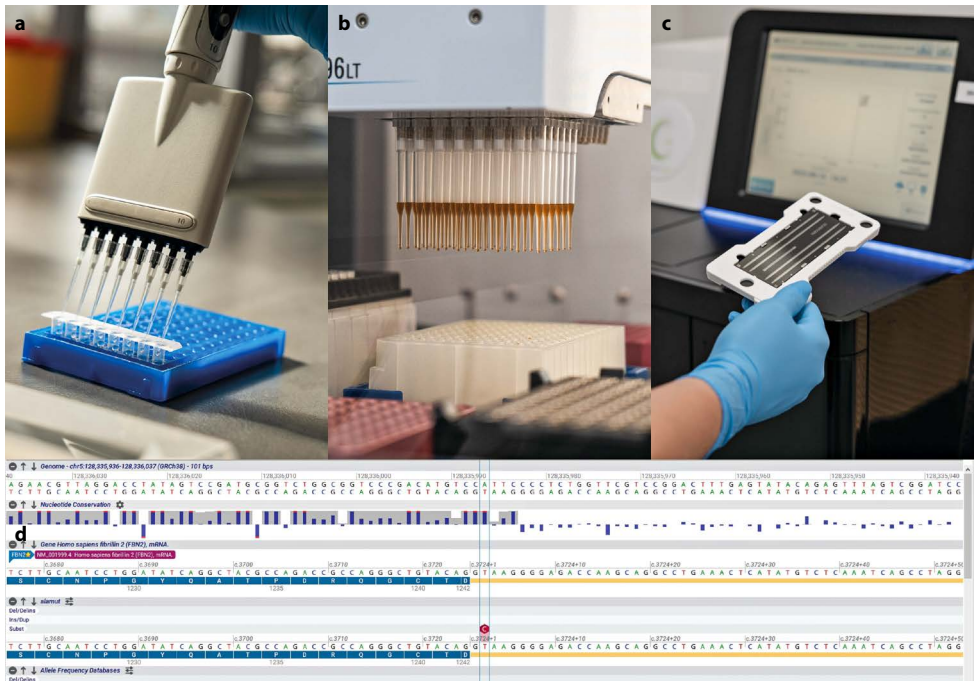
E-mail: [krulisova@ghcgenetics.cz](mailto:krulisova@ghcgenetics.cz)

# THE FIGURE ON THE TITLE PAGE OF THE JOURNAL: NEXT-GENERATION SEQUENCING (NGS) ANALYSIS

The cover page of the journal displays a visual representation of the protocol for preparing DNA samples for next-generation sequencing (NGS) analysis using the Clinical Exome Solutions kit (Sophia Genetics) for clinical exome sequencing. This technique involves sequencing a panel of chosen genes, the interruption of which may be responsible for the onset of rare inborn disorders and syndromes, including those affecting the locomotor system.

The initial stage involves extracting DNA from the input sample which ideally should be peripheral blood; however, a buccal swab, part of tissue or bone could also be considered. The automated MagCore® workstation (RBC Bioscience) utilises magnetic bead technology for isolation. Verification for sufficient quantity and quality of DNA is conducted using fluorometric analysis (**Fig. 1a**).

Consequently, sequencing libraries are prepared, comprising all samples slated for analysis. The DNA is initially chemically fragmented into specific sets of molecules/ fragments with predeter-



---

mined lengths referred to as 'amplicons'. Following this, they are labelled with special indexing adapters, which are short oligonucleotides attached to the ends of the individual fragments to differentiate the samples from one another. Therefore multiple patients' samples can be included in a single sequencing reaction. The sequencing library preparation process is automated using the robotic device Bravo (Agilent Technologies) (**Fig. 1b**).

In clinical exome sequencing, hybridisation probes are utilized to specifically target genomic regions, binding solely to the desired section of the genome in which the genes of interest are located. SOPHiA DDM™ Clinical Exome Solution v3 covers the coding regions ( $\pm 5$  bases of intronic regions) of 4,727 genes, the entire mitochondrial genome, and around 200 non-coding variants with established pathogenic impact, which includes those observed within deep introns/enhancers/promoters linked to rare and hereditary conditions. After purification, the library undergoes amplification, resulting in thousands of identical clones of individual fragments. This process is crucial for precise identification of individual bases during sequencing. The sequencing process is conducted on NextSeq 550 device (Illumina). Labeled DNA fragments are attached with adapter sequences on a flow-cell, a glass plate containing millions of fixed oligonucleotides complementary to the adapter sequences. Through DNA replication (the copying of DNA) with fluorescently labeled deoxyribonucleotide triphosphates (dNTPs), the device optically records colour signals for individual bases in a precisely defined order and thereby reveals the emerging DNA sequence (**Fig. 1c**).

Bioinformatics data processing involves conducting quality control to remove low-quality sequences, artifacts and contaminations. The primary principle is to map sequenced DNA (known as reads) to the reference genome, detecting differences such as single nucleotide variants (SNVs), short deletions and insertions (INDELS), or structural variants such as deletion/duplication of entire exons (copy number variation, CNV). The Alamut Visual Plus software (Sophia Genetics) has been used for the visualisation of the discovered causal variant c.3724+2T>C (rs863223570) of the *FBN2* gene, which is located in intron 28 (**Fig. 1d**).

**Helena Paszeková, Mgr**

**Veronika Krulišová, MD, PhD**

GHC Genetics, Prague, Czech Republic

E-mail: [krulisova@ghcgenetics.cz](mailto:krulisova@ghcgenetics.cz)


## MERCURY TOXICITY COULD EXPLAIN BEDŘICH SMETANA'S HEARING LOSS

## TOXICITA RTUTI MŮŽE VYSVĚTLIT ZTRÁTU SLUCHU U BEDŘICHA SMETANY

Povýšil Ctibor

Institute of Pathology, 1<sup>st</sup> Faculty of Medicine and General University Hospital, Prague;  
Czech Republic

e-mail: ctibor.povysil@lf1.cuni.cz



The exact cause of Bedřich Smetana's hearing loss is still unknown. There have been many theories discussed during the past century by many authors (Hlava, 1884; Höschl, 2017; Lesný, 1991; Vlček, 2001) as it was summarised by prof. J. Ramba (2023). Some of them preferred composer's venereal disease without the existence of verified evidence (Höschl, 2017) or on the positive result of the test demonstrating anti-*Treponema pallidum* antibodies (Vlček, 2001). However, it is known the cross-reactivity of some antibodies with non-*Treponema* spirochetes, such as intestinal spirochetosis and

---

*Borrelia burgdorferi* may exist (Kuliberg et al. 2020; Ruiz and Procop, 2016). Some important etiopathogenetic aspects of the composer's anamnesis were not included in the differential diagnosis, such as high mercury level in bone tissue. This was confirmed during special examinations of tibial samples (Kučera and Soukal, 2001; Povýšil, 2001). Our positive results of the histochemical examination of the bone were published twenty years ago, done with the triamonium salt of aurintricarboxylic acid (Povýšil, 2001), commonly referred as aluminon or aurin (Clark and Krueger, 1984). This histochemical staining agent for the detection of aluminium can also be used for the detection of other metal components, including mercury (Clark and Krueger, 1984; Povýšil, 2001) in the biopsy specimen. The presence of mercury was also confirmed by exact instrumental neutronic activation analysis- INAA (Kučera et Soukal, 2001). This showed high level of concentration of this metal in the same bone sample (Kučera et Soukal, 2001). This finding was explained as the consequence of the lues treatment with ointment containing mercury at his adult age (Vlček, 2001). There is also a knowledge that Smetana used this ointment (cream) during his childhood in order to heal post-traumatic face defect complicated with osteomyelitis of the maxilla (Ramba, 2023).

It has been verified that the use of mercury even in the cosmetic products (skin- lightening creams) can result in the absorption and its accumulation in organs, even causing CNS toxicity (Chan, 2011; Ramli, 2021). Persistent neurological symptoms are common. In addition to the brain, mercury is also deposited in the majority of organs and may be associated with their dysfunction (Bernhoft, 2012). Mercury toxicity in human body varies with the dose and the rate of exposure (Bernhoft, 2012). The dermal absorption increases with the mercury concentration and depends on the hydration of the skin. Our systematic review of the published studies showed that mercury exposure produces irreversible damage of the peripheral and/or central auditory system (Azavedo et al., 2012; Bernhoft, 2012; Hoshino, 2012; Jackson, 2018; Roth et Salvi, 2016). Extensive lesions in the brain and nerves were also observed and confirmed during autopsy examination of the other intoxicated patients (Ekino, 2003; Hunter et Russel, 1954).

Our present short report creates a theory that mercury exposure could increase the potential risk of developing Bedřich Smetana's hearing loss. Mercury is neurotoxic and numerous studies have confirmed its ototoxic effects (Hoshino et al., 2012). Long-term exposure produces irreversible damage to the auditory system. We suppose that the published literature data on this topic are sufficient and were also verified in practical clinical medicine (Hoshino et al., 2012; Chan 2011; Jackson, 2018; Ramli, 2021, Roth et Salvi, 2016). We prepared our Letter to editors presenting our new hypothesis. This may initiate till now lacking discussion about the role of the mercury ototoxicity which could play important role in the origin of the famous Czech composer's disease.

Přesná příčina ztráty sluchu u Bedřicha Smetany je stále nejasná. V minulém století řada autorů vedla diskusi v tomto směru (Hlava, 1884; Höschl, 2017; Lesný, 1991), jak je shrnuto panem profesorem J. Rambou (2023). Někteří preferovali bez ověřených důkazů venerické onemocnění skladatele (Höschl, 2017), nebo vycházeli z pozitivních výsledků testu prokazujícího přítomnost protilátek proti *Treponemám* ve zbytcích tkání (Vlček, 2001). Nicméně, některé důležité etiopatogenetické aspekty

---

nebyly vzaty do diferenciálně diagnostických úvah, jako je vysoký obsah rtuti v kosterních ostatcích. Tento kov byl prokázán ve vzorku kosti odebraném z tibie během exhumace (Kučera a Soukal, 2001; Povýšil, 2001). Naše výsledky histochemického vyšetření této kosti za použití aurintrikarbolické kyseliny označované jako aluminon nebo aurin (Clark a Krueger, 1984) byly publikovány před 20 lety (Povýšil, 2001). Toto histochemické agens používané pro detekci hliníku v diagnostické biop-tické praxi lze využít také při průkazu dalších kovových komponent, včetně rtuti (Clark a Krueger, Povýšil, 2001). Přítomnost rtuti ve vzorcích skladatele byla také potvrzena exaktní instrumentální neutronovou aktivační analýzou-INNA (Kučera a Soukal, 2001). Bohužel tyto nálezy byly vysvětleny jako důsledek léčení lues mastí obsahující rtuť v dospělém věku (Vlček, 2001). Je přitom známo, že podobná mast byla také použita v jeho dětském věku při léčení posttraumatického defektu tváře komplikovaného osteomyelitidou v části maxily pod očníci (Ramba, 2023).

Bylo doloženo, že použití rtuti, dokonce jen v kosmetických produktech (Skin-Lightening creams), může vést k její absorpci a akumulaci v orgánech, spojené s poruchou jejich funkcí (Bernhoft, 2012). Toxicita rtuti v lidském těle závisí na dávce a době expozice (Bernhoft, 2012). Rezorpce rtuti kůží se zvyšuje s její koncentrací v masti a závisí také na hydrataci pokožky. Naše systematické review publikovaných sdělení ukázalo, že expozice rtuti vyvolává ireverzibilní změny periferního i centrálního sluchového systému (Azavedo et al. 2012; Bernhoft, 2012; Hoshino, 2012; Jackson, 2018; Roth et Silvi, 2016). Extenzivní postižení mozku a nervů bylo také doloženo při autoptickém vyšetření intoxikovaných pacientů (Ekino, 2003; Hunter et Russel, 1954).

Svým dnešním krátkým sdělením chceme upozornit, že chronická expozice rtuti mohla zvýšit riziko ztráty sluchu Bedřicha Smetany. Rtuť je neurotoxická a řada studií potvrdila její ototoxický efekt (Hoshino et al., 2012). Dlouhodobá expozice vyvolává ireverzibilní změny sluchového aparátu. Domníváme se, že publikovaná literární data v tomto směru jsou dostačující, neboť byla také ověřena praktickou klinickou medicínou (Hoshino et al., 2012; Chan, 2011; Jackson, 2018; Ramli, 2021; Roth et Salvi, 2016). Letter to Editor jsme připravili, abychom upozornili na tuto naši novou hypotézu. Chceme tak iniciovat dosud chybějící diskusi o možné roli ototoxicity rtuti, která mohla sehrát důležitou roli při rozvoji choroby slavného českého skladatele.

## REFERENCES

1. AZEVEDO B F, FURIERI L B B, PECANHA F M, et al. Review article. Toxic effects of mercury on the cardiovascular and central nervous systems. *J Biomed Biotech.* 2012: Article ID 949048, 11 pages, doi: 10.1155/2012/949048
2. BERNHOFT R A. Mercury toxicity and treatment: A review of the literature. *J. Envir Pub Health*, vol. 2012, Article ID 460508, 10 pages DOI:10. 1155/2012/460508
3. CHAN T Y K. Inorganic mercury poisoning associated with skin-lightening cosmetic products. *Clin Toxicol (Phila)*. 2011; 49, 886-891.
4. CLARK R A , KRUEGER C I. Aluminon: Its limited application as reagent for the detection of aluminum species. *J Histochem Cytochem.* 1983, 33, 729–733.
5. EKINO S, SATO K, KURASHIGE M et al. Pathology of human organic mercury poisoning: Lessons from an autopsy. *J Neurol Sci.* 2023, Dec 15: 455:122802 Doi: 10. 1016/j. Jns 2023. 122802. Epub. 2023 Nov. 21

- 
6. HLAVA J. Zpráva o pitvě Mistra Bedřicha Smetany. *Čas Lék Čes*, 1884, 323–324.:
  7. Hoshino A C H, Malm H P F O, Carvallo R M et al. Systematic review of mercury ototoxicity. *Cad Saude Publica*. 2012, 28, 1039–1248
  8. HÖSCHL C. Na co zemřel Bedřich Smetana. *Reflex* 2007, 668–669.
  9. HUNTER D, RUSSELL D. Focal cerebral and cerebellar atrophy in a human subject due to organic mercury compounds. *J Neurol Neurosurg Psychiat*. 1954, 17, 235–241.
  10. JACKSON A C. Chronic neurological disease due to methylmercury poisoning. *Can J Neurol*. 2018, 45, 620–623.
  11. KUČERA J, SOUKAL L. Instrumentální neutronová aktivační analýza. In: Vlček E, a spolupracovníci. Bedřich Smetana fyzická osobnost a hluchota. Praha: *Vesmír*, 2001, s. 84–85.
  12. LESNÝ I. Co bylo příčinou nemoci Bedřicha Smetany. In: lesný I. Zpráva o nemocech slavných Praha: *Víkend* I. vyd. 1991, 195 s.
  13. LUO Y, XIE Y, XIAO Y. Laboratory diagnostic tools for syphilis: Current status and future prospects. *Front Cell Infect Microbiol*. 2021, 10, article 574806
  14. POVÝŠIL C, NĚMEČKOVÁ A. Histologické vyšetření kostní tkáně. In: Vlček E a spolupracovníci. Bedřich Smetana fyzická osobnost a hluchota. Praha: *Vesmír*, 2001, 82–83.
  15. RAMBA J. Osudná hra Bedřicha Smetany. Praha: Togga, 2023, 11–283.
  16. RAMLI F F. Clinical management of chronic mercury intoxication secondary to skin lightening products: A proposed algorithm. *Bosn J Basic Med Sci*. 2021, 21, 261–269.
  17. ROTH J A, SALVI R. Ototoxicity of divalent metal. *Neurotox Res*. 2016, 30, 268–282.
  18. RUIZ S J, PROCOP G W. Letters to the Editor. Cross-reactivity of anti-*Treponema* immunohistochemistry with non-*Treponema* Spirochetes: A simple call for caution. *Arch Pathol Lab Med* 2016, 140, 1021–1022.
  19. VLČEK E a spolupracovníci. Bedřich Smetana fyzická osobnost a hluchota. Praha: *Vesmír*, 2001, 3–95.

## NEUROFIBROMATOSIS VON RECKLINGHAUSEN TYPU 1 Z POHLEDU NEUROLOGA

### A NEUROLOGIST'S VIEW OF NEUROFIBROMATOSIS VON RECKLINGHAUSEN TYPE 1

Kraus Josef

Klinika dětské neurologie, 2. LF UK a Fakultní nemocnice v Motole

E-mail: josef.kraus@lfmotol.cuni.cz

## SOUHRN

Přehledový referát seznamuje čtenáře s vrozeným onemocněním NF1. Autor na základě svých zkušeností dětského neurologa, působícího celou svoji profesní kariéru na Klinice dětské neurologie 2. LF UK a FN Motol v Praze, shrnul současné znalosti o neurologické problematice multisystémového onemocnění NF1. Je rozvedena diagnostika, etiopatogeneze, klasifikace, diferenciální diagnostika, současné možnosti monitorování vývoje onemocnění, dispenzarizace u dětí a dospělých, dále možnosti poskytování intervence a symptomatické terapie včetně léčby selumetinibem.

**Klíčová slova:** Neurofibromatóza typ 1, RASopatie, fakomatózy, neurologická problematika, diagnóza, symptomatická terapie, selumetinib

## SUMMARY

This review paper introduces the reader to the congenital disease NF1. The author, based on his experience as a paediatric neurologist, who has been working at the Department of Paediatric Neurology at the 2<sup>nd</sup> Faculty of Medicine, Charles University in Prague, summarizes the current knowledge of neurological problems of multisystemic NF1 disease. The diagnosis, aetiopathogenesis, classification, differential diagnosis, current options for monitoring the development of the disease, dispensary care in children and adults, as well as options for intervention and symptomatic therapy, including treatment with selumetinib, are discussed.

**Keywords:** Neurofibromatosis type 1, RASopathy, phakomatosis, neurological problems, diagnosis, symptomatic therapy, selumetinib



---

**Neurofibromatóza typ 1 (NF1)** je nejčastější ze skupiny **neurokutánních chorob**. Řadí se k **RASopatiím**. Je to onemocnění vzácné, vrozené, multisystémové s variabilními klinickými projevy, s možností častého výskytu dysplastických změn nebo benigních nádorů periferního i centrálního nervového systému, kůže, cév, kostí a některých orgánů. Mohou se objevit i nádory maligní. Penetrance je po dětství prakticky úplná. Expresivita je vysoce variabilní, a to i v rámci rodiny.

Neurofibromatóza typu 1 (NF1) však není jen nejčastější fakomatóza a jeden z nejčastějších dědičných nádorových predispozičních syndromů. Charakterizují ji také projevy, které významně postihují další struktury centrálního a periferního nervového systému. Porucha je způsobena mutacemi v genu *NF1*. Ten kóduje všude přítomný tumor supresorový protein **neurofibromin**. Je vysoce exprimován ve tkáních odvozených z neurální lišty. Působí jako „off-signal“ pro RAS-GTPázy. Hraje klíčovou **rolí v regulaci** buněčné proliferace, diferenciace a strukturní organizace.

První podrobný popis onemocnění pochází z roku 1882 od Friedricha Daniela von Recklinghausen, který chorobu pojmenoval neurofibromatosis (NF). V sedmdesátých letech minulého století se oddělila skupina s oboustrannými vestibulárními schwannomy a pozdější manifestací (typ 2, NF2). Odlišnost potvrdil v polovině 90. let nález genů pro NF1 a pro NF2. Následně se tato skupina rozšířila o **schwannomatózu** (SWNTS), s variantami v genech *SMARCB1* a *LZTR1*. Nejčastěji se uvádí incidence NF1 1:2500 a prevalence od 1:2–3000. Až 50 % osob má pozitivní rodinnou anamnézu, zatímco druhá polovina má nové mutace (sporadický výskyt s de novo variantami). Popisují se tisíce patogenních variant genu *NF1*. Většinou to jsou mutace se ztrátou funkce (loss-of-function). Jsou s rozsahem od non-sense mutací po missense mutace, od delecí po inzerce, od posunů čtecího rámce po translokace).

Molekulární genetické vyšetření může potvrdit **mozaiku NF1** (MNF1). MNF1 se objevuje při postzygotické mutaci v *NF1*. Somatický mozaicismus vzniká ranou somatickou mutací *NF1* během časného postzygotického stadia. Pro to svědčí diskordance u monozygotních dvojčat. Avšak jedinci s MNF1 mohou mít gonadální mozaiku. Proto může být až 50% riziko postižení jejich dítěte typickou NF1. Jedná se o **mozaikovou neurofibromatózu** typu 1 – MNF1 (dříve segmentální/lokalizovaná neurofibromatóza typu 1). Mezi další podtypy NF1 patří **spinální neurofibromatóza** s fibromy primárně omezenými na kořeny míšních nervů. Charakteristickým znakem je mnohočetné symetrické zvětšení míšních kořenů. **Watsonův syndrom** se považuje za alelickou variantu NF1. Je charakterizovaný plicní stenózou (a. pulmonalis) a kognitivní poruchou.

**Fenotyp syndromu Noonanové** má 12 % pacientů s *NF1* (s patogenní variantou v genu *NF1*). Syndrom Noonanové je klinickou diagnózou geneticky heterogenních fenotypových projevů s mnoha patogenními variantami. Nejčastější mutace u syndromu Noonanové se vyskytuje v genu *PTPN11*. Patogenní varianty v *PTPN11*, *SOS1*, *RAF1*, *RIT1* či *KRAS* má 70 %–80 % případů. U méně než 2 % jsou patogenní varianty v *NRAS*, *SHOC2*, *CBL*, *BRAF* a *MAP2K1*. Jsou to genové mutace RASopatií zahrnující signální dráhu RAS/MAPK (RAS/mitogenem aktivované proteinkinázy). Bývá hypertelorismus, šikmé oční štěrby, ptóza, nízko posazené uši, pterygium colli, anomálie pectus a pulmonální stenóza.

---

Mechanismy, které jsou základem různých projevů NF1, dosud zcela nechápeme. Ale ztráta funkčního neurofibrominu vede k trvalé aktivaci onkoproteinu RAS. Což je zodpovědné za tumorigenezu v celém těle, včetně CNS, kde postižení spočívá ve strukturálních, funkčních a neoplastických lézích.

Hlavními definujícími znaky NF1 jsou kožní hyperpigmentace – skvrny bílé kávy (café-au-lait, **CALM**), axilární či inkuinální **freckling** (pihy), periferní **neurofibromy**, hamartomy iris (**Lischovy noduly**) – dva nebo více, identifikované při vyšetření duhovky šterbinovou lampou).

Diferenciální diagnostika **CALMs** je široká. Patří do ní Legius syndrom, syndrom Noonanové, dříve známý jako LEOPARD syndrom (dnes nazývaný Noonan syndrome with multiple lentiginos) a constitutive mismatch repair deficiency – CMMRD – syndrom dětské predispozice k nádorům. Je to důsledek bialelických zárodečných mutací v jednom ze čtyř MMR genů, *MLH1*, *MSH2*, *MSH6* nebo *PMS2*. Produkty těchto genů se uplatňují v opravných mechanismech poškozené DNA; opravují chybné párování bází. Nádorové spektrum je velmi široké, zahrnuje především hematologické nádory, nádory mozku a střevního traktu.

Ne-nádorové projevy jsou rozmanité.

1. Ke **strukturálním** abnormalitám patří makrocefalie, hydrocefalus, stenóza akvaduktu a vaskulopatie s různou frekvencí u jedinců s NF1.
2. K **funkčním** abnormalitám se řadí epilepsie, poruchy kognice, pozornosti až poruchy autistického spektra. Všechny struktury oka, kromě čočky, mohou být postižené.

**Gliomy** svědčí o změnách v kaskádě RAS/MAPK. Nejčtenější mozkové jsou gliomy **optické dráhy** (OPG). Obvykle se uvádí incidence 15–20 % (**obr. 1**). Typické jsou low-grade pilocytární astrocytomy v zrakových nervedech a v chiasmatu (**obr. 2**). Mnohé děti s OPG přitom mají normální vizus.

**Gliomy mimo optickou dráhu** (gliomas outside the optic pathway, GOOP) jsou u dětí s NF1 méně časté. Hypotalamické GOOP nad optickým chiasmatem vykazují syčení po aplikaci gadolinia. Může být předčasná nebo opožděná puberta a další projevy postižení hypotalamu.

U některých pacientů lze pozorovat progresi gliomů, ale jsou také zprávy o spontánní involuci nádoru. Zmenší se jeho velikost a ustoupí změny signálu a dříve zjištěné syčení kontrastem zanikne.

Golombová se spolupracovníky zhodnotili výskyt a klinický význam mozkových gliomů (Golombova et al. 2019). Soustředili se na gliomy optické dráhy (OPG) a pak zejména na gliomy mimo oční dráhu (GOOP) u dětí s neurofibromatózou typu 1 (NF1). Navíc se zaměřili na příčiny obstrukčního hydrocefalu s důrazem na případy způsobené idiopatickou stenózou akvaduktu. Výsledky ukazují **obr. 3**.

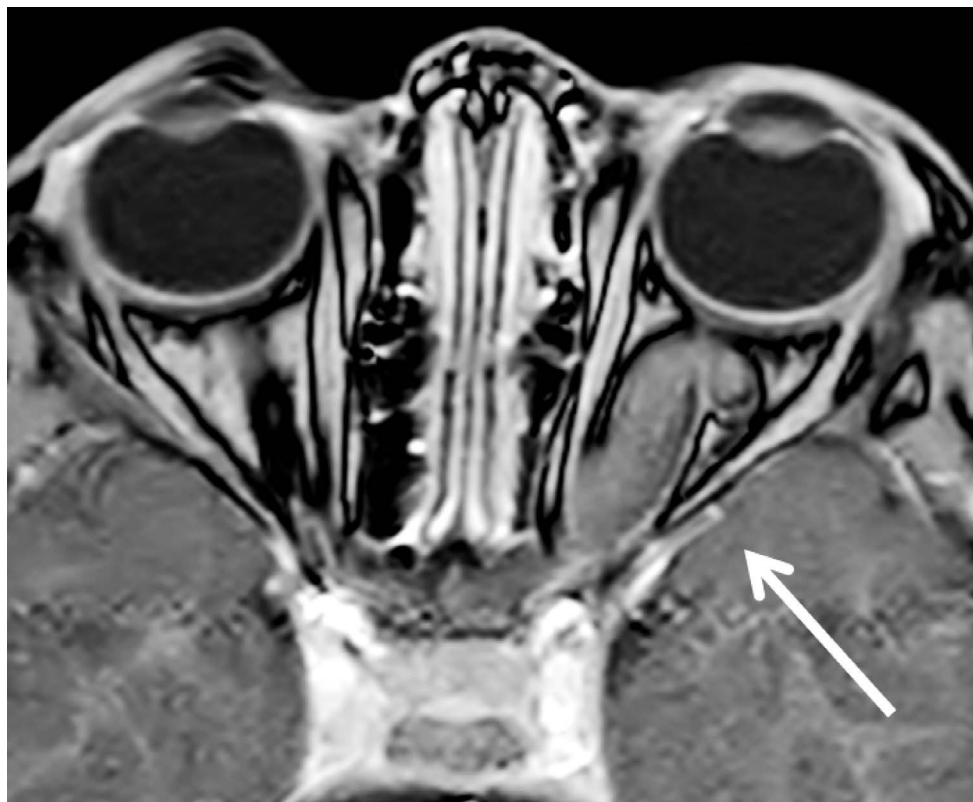
Analyzovali údaje 285 dětí NF1 sledovaných v letech 1990–2010. GOOP se vyskytly méně často než OPG, ale byly klinicky relevantnější. Obstrukční hydrocefalus byl závažný a vyznačoval se častými komplikacemi, zejména u pacientů s GOOP. Idiopatická stenóza akvaduktu vykazuje ve srovnání

---

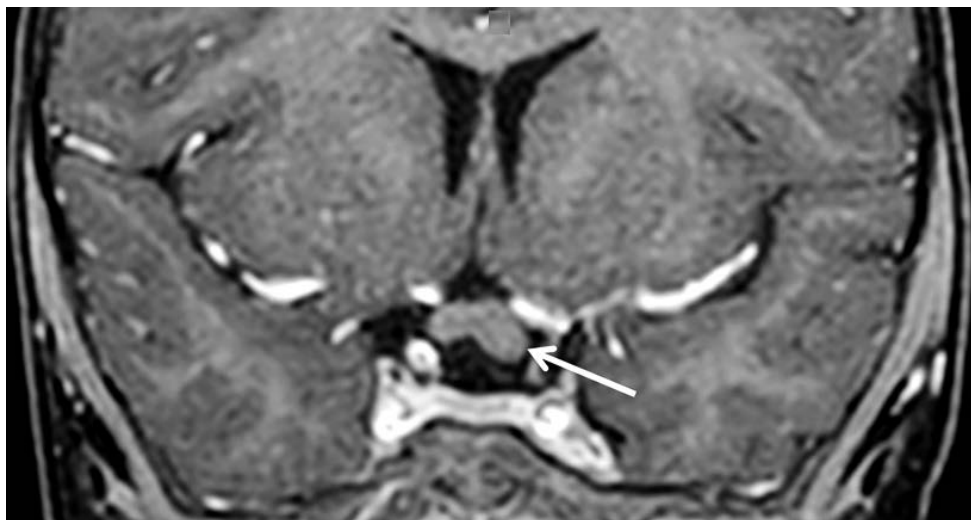s gliomem nepředvídatelnou příčinu hydrocefalu. Je tak dalším důvodem pro pravidelné pečlivé neurologické sledování.

Metody zobrazení ukazují řadu ne-nádorových nálezů v CNS: makrocefalie (50 %), hydrocefalus, hypoplazii mozečku, hyperintenzivní T1w/T2w léze.

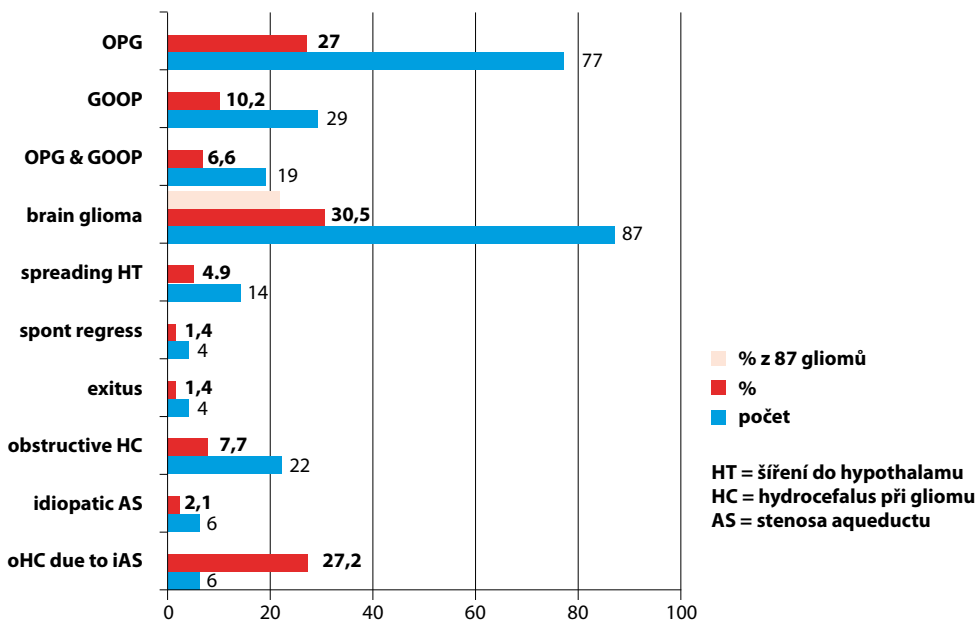
**Fokální abnormální intenzity signálu (FASI, Focal abnormal signal intensities)**, někdy označované jako neidentifikované jasné objekty (**UBO**, unidentified bright objects), jsou fokální nebo difúzní oblasti se zvýšenou intenzitou signálu v T2-vážené sekvenci při zobrazení mozkové tkáně magnetickou rezonancí (MRI). FASI se nesyťí po podání kontrastní látky a není přítomen mass-effect (**obr. 4**). Tím se také liší od low-grade gliomů. Dle současných znalostí se nejedná o hamartomy (z řeckého hamartanein – chybovat), ale o aberantní myelinizaci s vakuolárními změnami myelinu. Z hlediska topického neurologického nálezu jsou FASI asymptomatická, ale jsou dáována do souvislosti s kognitivními poruchami (**obr. 5**). V dospělosti mají tendenci mizet.



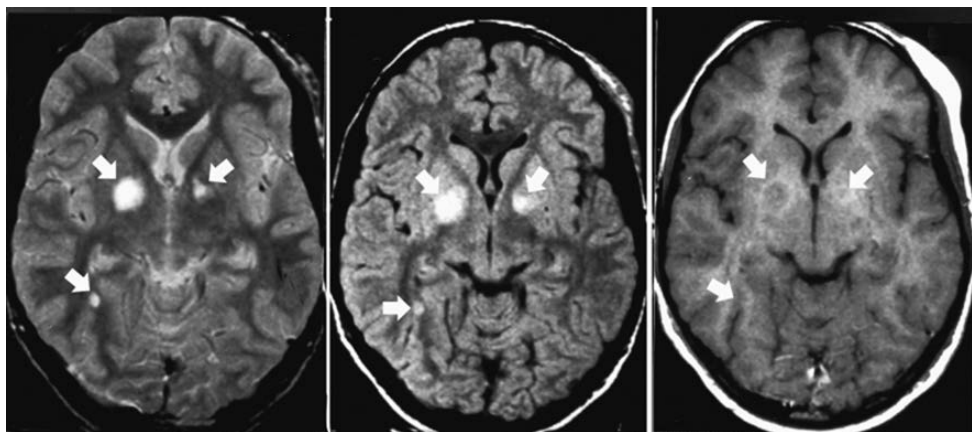
**Obr 1.** Gliom levého optického nervu



Obr 2. Gliom chiasmatu



Obr 3. Výskyt a klinický význam mozkových gliomů u 285 dětí s NF1 sledovaných v letech 1990-2010: **gliomy optické dráhy** (OPG, optic pathway gliomas) a **gliomy mimo optickou dráhu** (GOOP, gliomas outside the optic pathway); příčiny **obstrukčního hydrocefalu** (oHC) s důrazem na případy způsobené **idiopatickou stenózou akvaduktu** (iAS, idiopathic aqueduct stenosis) (Glombova et al. 2019)

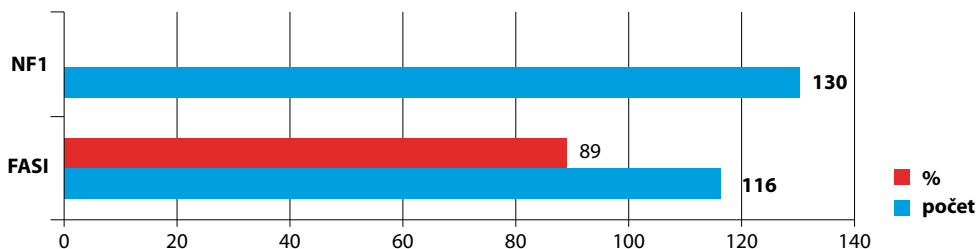


**Obr 4.** Ložiska hyperintenzit v T1/T2 vážených obrazech (FASI, UBO – hamartomy)

Tyto změny intenzity jsou až u 90 % pacientů s NF1. Nejčastěji se detekují v mozečku, mozkovém kmeni a bazálních gangliích; časem se však mohou objevit i hemisféralní a hipokampální, což naznačuje odlišný patogenní mechanismus ve srovnání s jinými lokalizacemi. K fokálními abnormálními intenzitám signálu patří objemové, strukturální a funkční změny konektivity. Distribuci FASI u 116/130 (89 %) dětí s molekulárně diagnostikovanou NF1 sledovaných v letech 2010–2022 ukazuje **obr. 6**.

Jak **rozištit** MR-zobrazením mezi gliomem a FASI? Např. hypotalamický GOOP má zvýšený signál, mezencefalické FASI mají také zvýšený signál v sekvenci FLAIR v axiální rovině. Naproti tomu v post-contrastní T1-vážené sekvenci sycení GOOP se zvyšuje, na rozdíl od nesytícího se FASI.

Charakteristickým znakem NF1 je přítomnost **plexiformních neurofibromů** (pNFs) (u 50 %). Vznikají v periferním nervu, zahrnují více nervových svazků. Signalizace vyvolá nábor fibroblastů, makrofágů a žírných buněk (**obr. 7**). Diskrétní **kožní neurofibromy** jsou nejběžnějším typem. Tvoří je měkké, masité, přisedlé nebo stopkaté nádory. **Nodulární neurofibromy** jsou diskrétní léze, které mohou růst pod kůží, kde se jeví jako pevné, gumové hmoty, které mohou být citlivé; nebo se vyskytují hlouběji uvnitř těla.

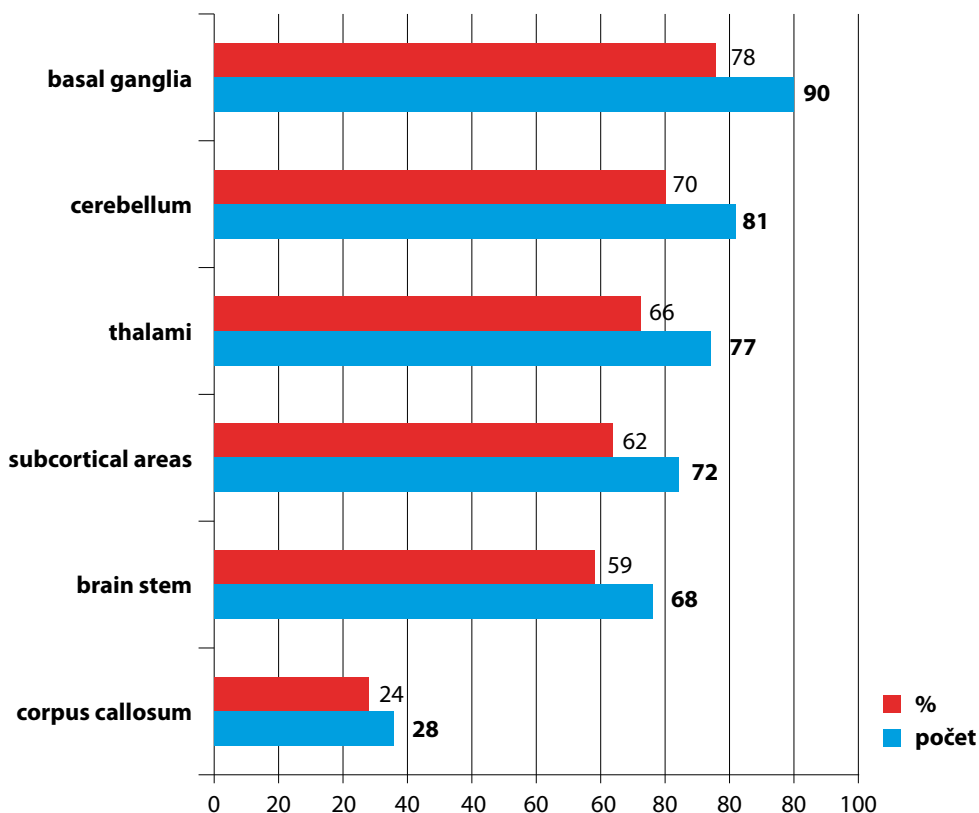


**Obr 5.** Četnost nálezů FASI u 130 dětí s klinickou a molekulárně diagnostickou diagnózou NF1 a s MR zobrazením mozku z let 2010–2022

Maligní nádory periferních nervových pochev (**MPNST**, Malignant Peripheral Nerve Sheath Tumors) jsou agresivní, invazivní nádory. Tvoří asi 10 % všech sarkomů měkkých tkání a rozvíjí se asi u 8–13 % pacientů s NF1. Mají špatnou prognózu a jsou hlavní příčinou mortality u pacientů s NF1. V současné době neexistuje účinná cílená terapie k léčbě MPNST a chirurgické odstranění zůstává hlavní léčbou. Bohužel chirurgický zákrok není vždy možný kvůli velikosti a umístění nádoru.

**Neurokognitivní deficity** jsou při NF1 běžné. Děti s NF1 trpí deficity ve čtení, pravopisu, matematice, exekutivních funkcích, receptivním a vyjadřovacím jazyce a motorických dovednostech. Jsou specifické poruchy učení (50–75 %), poruchy pozornosti s hyperaktivitou (30–40 %), poruchy spánku, nálady, úzkostné poruchy a poruchy osobnosti. U dětí je také stále více rozpoznána porucha autistického spektra (30 %).

Následující text uvádí přehled ne-nádorových projevů při NF1, jak v centrálním nervovém systému, tak v oblasti páteře. Tyto nálezy jsou až u 70 % pacientů.

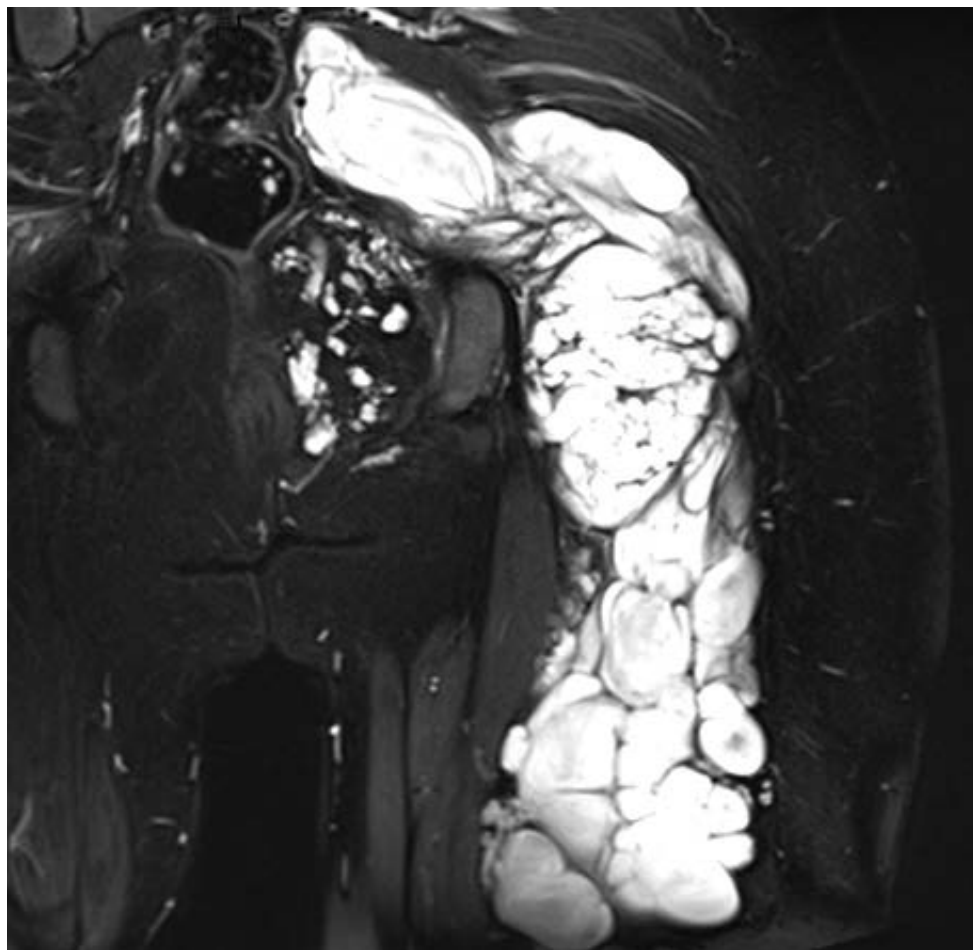


**Obr. 6.** Distribuce FASI u 116/130 (89 %) dětí s NF1 z let 2010–2022

---

Pro NF1 je charakteristické zvýšení **objemu mozku**. Někdy se spojuje s makrocefalií. Je spíše v bílé než v šedé hmotě; se závislostí na věku, výraznější u mladších.

**Epilepsie** je další neurologickou komplikací. Při porovnání s typickou populací při NF1 je s vyšší frekvencí záchvatů. Prevalence je 4–13 % a incidence roste s věkem. Začínajícím klinickým projevem jsou obvykle fokální záchvaty se sekundární generalizací. MR-zobrazení nalézají epileptogenní léze. Časté jsou intrakraniální nádory nebo strukturální abnormality, včetně hipokampální sklerózy a polymikrogyrie.



**Obr 7.** Plexiformní neurofibrom pánve a femoru

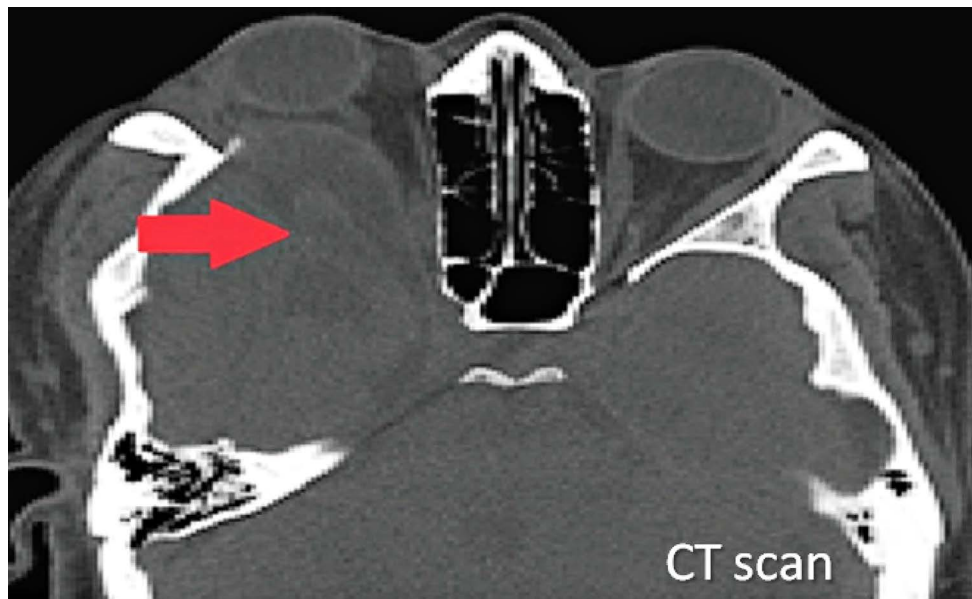
Obstrukční **hydrocefalus** ne-související s nádorem mění dynamiku mozkomíšního moku. Prevalence hydrocefalu se u NF1 pohybuje mezi 1 % u dospělých a 13 % u dětí. Téměř vždy se jedná o nekomunikující formy se zhoršeným průtokem likvoru komorovým systémem.

**Cévní** abnormality jsou příležitostným nálezem. Při srovnání s typickou populací mají vyšší prevalenci; pohybuje se mezi 3 a 7 %. Cerebrální vaskulopatie postihují především arteriální zásobení mozku (arteriopatie); a spíše přední oběhový systém. U dětí je také vyšší riziko moya-moya.

K **abnormitám lbi** patří poruchy švů. Jsou to nepravidelné a ostře ohraničené defekty; stejně jako u jiných kostních lézí při NF1 se může měnit rozsah jejich závažnosti a v průběhu času mohou vykazovat progresi. Defekty lebečních kostí a související durální dysplazie ovlivňují vývoj skeletu baze lební. Důsledkem jsou četné kraniofaciální abnormality.

Nejcharakterističtější abnormalitou lebky u pacientů s NF1 (>5–10 %) je **dysplazie sfenoidálního křídla (obr. 8)**. Projeví se hypoplazií nebo aplazií sfenoidální kosti. Bývá asymetrická a typicky postihuje velké křídlo. Někdy přesahuje do přilehlých struktur – do temporální nebo týlní kosti.

**Orbitální léze** jsou výsledkem rozmanité kombinace tří hlavních složek: přítomnosti gliomu zrakového nervu, dysplazie sfenoidního křídla a periorbitálními plexiformními neurofibromy. Zadní



**Obr 8.** Dysplazie křídla sfenoidální kosti se sekundární ipsilaterální hernií frontotemporálního laloku do orbity a s proptózou.



---

strana orbity bývá postižena více. Dysplazie orbity je tak vedlejším výrazem původní sféroidní dysplazie; vzácně mohou být primárně postiženy ostatní kosti tvořící stěny očníce.

Kromě neurokrania rozsáhlá osteolýza a/nebo hypoplazie může postihnout i maxillu a mandibulu; současně mohou ovlivnit také temporo-mandibulární kloub.

**Makrocefalie** je dalším častým nálezem, zejména v kojeneckém věku. Bývá absolutní i relativní.

NF1 také charakterizuje široké spektrum **spinální patologie**. Intra- a paraspinální tumory – obvykle neurofibromy – jsou u 40 % pacientů. Nejvíce invalidizují a vedou k variabilním neurologickým dysfunkcím a k deformitám páteře. Intramedulární novotvary tvoří pouze 10 % nádorů páteře, převážná většina jsou low-grade gliomy.

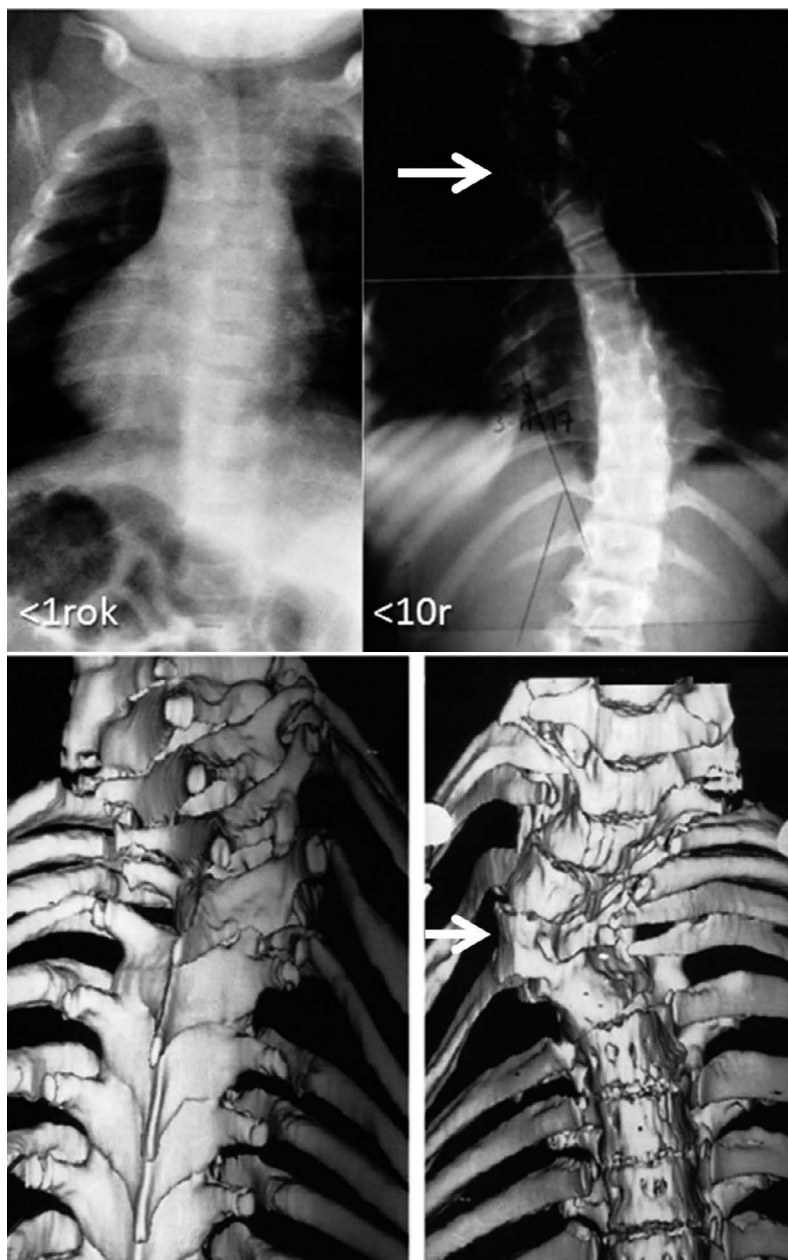
Míšní **UBO**: Kromě charakteristických UBO v mozečku (nc. dentatus, pedikly mozečku a hluboká bílá hmota hemisfér), v mozkovém kmeni, bazálních gangliích a thalamech; se recentně uvádí i spinální lokalizace UBO. Intramedulární procesy jsou low-grade; typicky astrocytomy (15 %); pouze sporadicky se popisují medulární UBO.

Durální ektázie, meningokéla a deformace páteře tvoří etiopatologické kontinuum. Téměř u poloviny pacientů představují závažné, mnohdy celoživotní ortopedické obtíže. Nejčastějším muskuloskeletálním nálezem jsou **skolióza** (10–25 %) a **deformity páteře**. Jsou častěji v hrudní oblasti a mnohdy vyžadují symptomatickou léčbu. Skolióza a deformity páteře jsou typicky sekundární. Vztahují se k základním intra- nebo extraspinálním abnormalitám, které způsobují nerovnováhu páteře. Jsou to neurofibromy, kostní dysplazie nebo endokrinní poruchy; u menšiny pacientů se žádá dystrofická změna nenachází. Skolióza při NF1 může být dystrofická nebo nedystrofická (**obr. 9**). Dystrofická forma je spojená s těžkým onemocněním s rychlou progresí. Nedystrofická forma se podobá idiopatické skolióze a je často méně závažná. Dalšími abnormalitami jsou **angulace** dlouhých kostí (2 %) a tibiální **pseudoartróza** (2 %). Často vedou ke zlomeninám a opožděnému hojení s nutností operace.

Při NF1 se objevuje: penciling žeber, rotace obratlů, zadní, přední, laterální scalloping obratlů, klínové obratle, vřetena transverzu, rozšíření interpedikulární a zvětšená foramina.

Pro NF1 je charakteristický vývoj, progresse i šíření spinálních lézí. Proto se uvádí termín tzv. **modulace lézí**. Pokud je deformita páteře patrná před 7. rokem věku, je riziko vývoje dystrofických rysů (tj. modulace). Kromě skoliózy se objevují také léze žeber a fúze při poruchách segmentace. Při abnormitě nejméně tří žeber anebo tří dystrofických rysů, je klinická progresse téměř jistá.

Mezi výše uvedenými dystrofickými změnami představují **meningokéla** a **durální ektázie** pravděpodobně nejzobrazovanější ne-nádorový spinální nález (až 70–80 % durálních ektázií a meningokél). Odhaduje se, že kolem 50 % pacientů s durální ektázií při NF1 mělo souběžnou deformitu, většinou skoliózu.



**Obr 9.** Skolióza u dítěte NF1 s modulací léze, s charakteristickým vývojem, s progresí i šířením spinálních abnormalit. Šipka vyznačuje vrchol úhlové (dystrofické) skoliózy v horní hrudní krajině.

---

Durální ektázie a meningokéla jsou názvy stejného jevu. Durální ektázie znamená obvodovou expanzi durálního vaku a meningokéla jeho lokalizovanou dilatací. Rozšíření nebo fokální výběžek durálního vaku může pronikat přes zvětšené intervertebrální otvory, **scalloping** (vroubkovaná, karbovaná těla obratlů) nebo přes defektní či nepřítomné kostní struktury při poruchách formování. Podobně jako u spinálních neurofibromů (i když v menším rozsahu) mohou velké durální ektázie a meningokély také způsobit erozi těla obratle nebo pediklu. Zároveň je třeba poznamenat, že u NF1 může být dilatace durálního vaku spojena také s primárními kostními hypoplaziemi nebo aplaziemi, přičemž alterace spadají do spektra spinální dysplazie–dysrafie. Při scallopingu nastává neurologický deficit jen zřídka, neboť páteřní kanál je dostatečně rozšířen. Stav páteře je třeba pravidelně sledovat. Při skolióze může nastat akutní zaúhlení dystrofické kyfoskoliózy, způsobené např. relativně velkým paraspinálním plexiformním neurofibromem.

Pokud je přítomna extrémní **vertebrální hypoplazie** (konkrétně v případě oboustranného nebo víceetážového postižení), mohou se také objevit další komplikace, jako je spondylolistéza, ne-nádorová stenóza páteřního kanálu a abnormální zakřivení páteře. Tyto případy vyžadují bezodkladnou léčbu. Tím se minimalizuje riziko trvalých deformit, patologických zlomenin a pseudoartrózy.

I když jsou dystrofické změny vidět na prostém rentgenovém snímku je třeba dalšího zobrazení. Durální ektázie a meningokéla jsou totiž často mnohočetné, a ne vždy symptomatické (v závislosti na velikosti a umístění). Z tohoto důvodu **MR zobrazení** představuje zlatý standard pro hodnocení lézí. Umožňuje optimální zobrazení míchy, míšních obalů a nervových kořenů. Zejména MRI vyšetření celé páteře je užitečné pro časnou identifikaci okultní vertebrální dysplazie a pro vyloučení přítomnosti intramedulárních/paraspinálních tumorů. Přesto je v mnoha případech pro posouzení kostních změn páteře nutné **CT vyšetření**; to platí zejména u symptomatické meningokély spojené s pervazivními kostními změnami a vertebrální nestabilitou. Může to vyžadovat multidisciplinární víceetážovou spondylochirurgickou léčbu.

Příčinu všech těchto jevů lze vysledovat zpět k defektu neurální trubice, k dříve zmíněným abnormitám klenby a baze lebny i ke stále diskutované dysfunkci fibroblastů a k aberantní durální pulsaci. U páteře totiž není jasné, zda k deformitám obratlů dochází před meningeálními abnormalitami, nebo naopak, zda meningeální ektázie vede k progresivním deformitám páteře od časných vývojových stadií. Proto jsou nutné další studie, aby se zjistilo, zda lze meningokélu považovat za primární nebo sekundární projev základní poruchy.

**Chiariho malformace (CM)** je komplexní mozková abnormalita postihující zadní jámu lbi. Způsobuje abnormální kaudální posun cerebella, mozkového kmene. Dvě nejběžnější varianty CM (zejména typ Ia) lze pozorovat u pacientů s NF1 (incidence NF1 vs. typická populace – 8–11 % vs. 0,775 %).

**Léčba** nejběžnějších typů nádorů, **diskrétních neurofibromů** zvažuje operaci, ale existuje riziko zjizvení nebo recidivy. Malé léze mohou být odstraněny laserem nebo elektrokoauterem.

---

Pro **plexiformní neurofibromy** se také zvažuje operace, ale ta má často neuspokojivé výsledky, u pacientů s inoperabilními plexiformními neurofibromy se zvažuje chemoterapie **selumetinibem** (Koselugo). Je inhibítozem kináz, mitogen-activated protein kinázy 1 a 2 (MEK1/2). Používá se k léčbě dětských pacientů ve věku 2 let a starších s neurofibromatózou typu 1 (NF1), kteří mají symptomatické, inoperabilní plexiformní neurofibromy (PN). Radiační terapie je kontraindikována.

Pro progresivní nebo symptomatické **gliomy optické dráhy** se používá chemoterapie s vinkristinem plus cisplatina nebo karboplatina (terapie první volby u dětí).

**Chirurgické řešení** je obvykle pouze kosmetické; radiační terapie při závažné proptóze nebo debulkingu může být omezena značným rizikem komplikací a sekundárních novotvarů.

Pro maligní nádory pochvy periferního nervu (**MPNST**) se, pokud je to možné, dělá kompletní chirurgická excize s okraji bez tumoru. Avšak umístění nebo velikosti nádoru ji může znemožnit. Pro tumory >5 cm, vysokého stupně nebo po neúplné excizi se zvažuje adjuvantní radiační terapie. **Chemoterapie** se považuje za neoadjuvantní terapii nebo paliativní péči.

**Sledování** závisí na věku pacienta. **Děti** potřebují každoroční kontrolní vyšetření pro sledování abnormalit souvisejících s onemocněním. U **dospělých** je frekvence sledování založena na závažnosti onemocnění.

**Genetické poradenství** může být užitečné pro edukaci pacientů a hodnocení rizik a doporučuje se párům, které zvažují prenatální testování na neurofibromatózu typu 1.

## ZÁVĚRY

NF1 se vyznačuje multisystémovými projevy s primárním postižením CNS. Přestože se jedná o nejčastější genetický syndrom predisponující k nádorům, jeho klinický obraz může být variabilní a rizikový, a tak vyžaduje rychlou diagnostiku s molekulárně genetickým vyšetřením. O neuro-onkologických komplikacích je bohaté písemnictví. Nicméně zůstávají čistě ne-nádorové procesy (malformační i získané povahy), jejichž patogenezi, prevalenci a přirozenou historii je třeba ještě plně objasnit. Některé z nich jsou pravděpodobně základem potenciálně evolučních poruch, které je třeba léčit, jako jakékoli jiné klinické projevy.

Ačkoliv je NF1 spojena s výraznou klinickou variabilitou, většina postižených dětí sleduje vzorce růstu a vývoje v normálním rozmezí. Některé rysy NF1 mohou být přítomny již při narození, ale většina projevů se objevuje s věkem, což vyžaduje pravidelné sledování, aby se řešily aktuální zdravotní a vývojové potřeby a minimalizovalo se riziko vážných zdravotních komplikací. Ke stanovení diagnózy je proto nutné přezkoumat klinická kritéria, je zapotřebí znát typ dědičnosti NF1, hlavní klinické a vývojové projevy. Je otázkou a výzvou, zda některé ze zmíněných projevů by neměly být součástí nových diagnostických kritérií NF1. Existují také pokyny pro monitorování a poskytování intervence, jak maximalizovat zdraví a kvalitu života postiženého dítěte a rodiny.

---

## Zkratky použité v textu

**FLAIR** – *Fluid attenuated inversion recovery* je speciální sekvence MR zobrazení s dlouhou dobou inverze. Tím se odstraní signál z mozkomíšního moku. Mozková tkáň na snímcích FLAIR vypadá podobně jako obrázky vážené T2 s šedou hmotou jasnější než bílá hmota, ale likvor je tmavý místo světlé.

**NF2** – *neurofibromatosis typu 2* – nyní: schwannomatóza související s NF2

**PTPN11** – *protein tyrosine phosphatase non-receptor type 11* – tímto genem kódovaný protein je členem rodiny tyrosin fosfatáz (PTP). Jsou to signální molekuly, které regulují řadu buněčných procesů, včetně buněčného růstu, diferenciace, mitotického cyklu a onkogenní transformace. Mutace v tomto genu jsou příčinou Noonanova syndromu i akutní myeloidní leukémie.

**RAS-GTPáza** – *Ras ("Rat sarcoma virus")* kódován geny ze skupiny protoonkogenů. Jedná se o malé monomerní proteiny schopné vázat na sebe GTP (guanosintrifosfát). Chovají se jako GTPázy. Působí jako regulátor – molekulární přepínač v mnoha intracelulárních signálních drahách, které řídí buněčný růst.

**RAS/MAPK** – *RAS/mitogenem aktivovaná proteinkináza* – je klasická signální dráha zapojená do buněčné proliferace, diferenciace a buněčné smrti. RAS aktivuje serin-threoninové kinázy RAF (zkratka pro Rapidly Accelerated Fibrosarcoma). Aktivované RAF aktivují mitogenem aktivovanou proteinkinázu kinázu 1/2 (MAP2K1/2 nebo MEK1/2).

**SMARCB1** – *SWI/SNF-related matrix-associated actin-dependent regulator of chromatin subfamily B member 1* – kóduje protein, který je součástí komplexu uvolňujícího represivní chromatinové struktury, což umožňuje transkripčnímu aparátu efektivněji přistupovat ke svým cílům.

**LZTR1** – *leucine zipper like post translational regulator 1* – kóduje protein lokalizovaný výhradně do Golgiho sítě, kde může pomoci stabilizovat Golgiho komplex. Delece tohoto genu může být spojena se syndromem DiGeorge.

## LITERATURA

1. BOYD KP, KORF BR, THEOS A. Neurofibromatosis type 1. *J Am Acad Dermatol.* 2009 Jul;61(1):1–14.
2. CURTIS-LOPEZ CM, SOH C, EALING J, GARETH EVANS D, BURKITT WRIGHT EMM, VASSALLO G, KARABATSOU K, JOSHI GEORGE K. Clinical and neuroradiological characterisation of spinal lesions in adults with Neurofibromatosis type 1. *J Clin Neurosci.* 2020 Jul;77:98-105. doi: 10.1016/j.jocn.2020.05.014. Epub 2020 May 13. PMID: 32417129.
3. FERNER RE, HUSON SM, THOMAS N, et al. Guidelines for the diagnosis and management of individuals with neurofibromatosis 1. *J Med Genet.* 2007 Feb;44(2):81–8.
4. FRIEDMAN JM. Neurofibromatosis 1. *GeneReviews* 2022 Apr 21

- 
5. GLOMBOVA M, PETRAK B, LISY J, ZAMECNIK J, SUMERAUER D, LIBY P. Brain gliomas, hydrocephalus and idiopathic aqueduct stenosis in children with neurofibromatosis type 1. *Brain Dev.* 2019 Sep;41(8):678-690. doi: 10.1016/j.braindev.2019.04.003. Epub 2019 Apr 15. PMID: 31000370.
  6. HIRBE AC, GUTMANN DH. Neurofibromatosis type 1: a multidisciplinary approach to care. *Lancet Neurol.* 2014 Aug;13(8):834-43.
  7. LEGIUS E, MESSIAEN L, WOLKENSTEIN P, PANCZA P, AVERY RA, BERMAN Y, BLAKELEY J, BABOVIC-VUKSANOVIC D, CUNHA KS, FERNER R, FISHER MJ, FRIEDMAN JM, GUTMANN DH, KEHRER-SAWATZKI H, KORF BR, MAUTNER VF, PELTONEN S, RAUEN KA, RICCARDI V, SCHORRY E, STEMMER-RACHAMIMOV A, STEVENSON DA, TADINI G, ULLRICH NJ, VISKOCHIL D, WIMMER K, YOHAY K; International Consensus Group on Neurofibromatosis Diagnostic Criteria (I-NF-DC); Huson SM, Evans DG, Plotkin SR. Revised diagnostic criteria for neurofibromatosis type 1 and Legius syndrome: an international consensus recommendation. *Genet Med.* 2021 Aug;23(8):1506-1513. doi: 10.1038/s41436-021-01170-5. Epub 2021 May 19. PMID: 34012067; PMCID: PMC8354850.
  8. RAZEK AAKA. MR imaging of neoplastic and non-neoplastic lesions of the brain and spine in neurofibromatosis type I. *Neurol Sci.* 2018 May;39(5):821-827. doi: 10.1007/s10072-018-3284-7. Epub 2018 Feb 17. PMID: 29455398.
  9. RADTKE HB, SEBOLD CD, ALLISON C, HAIDLE JL, SCHNEIDER G. Neurofibromatosis type 1 in genetic counseling practice: recommendations of the National Society of Genetic Counselors. *J Genet Couns.* 2007 Aug;16(4):387-407 (reaffirmed 2009 Oct).
  10. SIAL M, GEORGE KJ. A Review of Spinal Lesions in Neurofibromatosis Type 1 in a Large Neurofibromatosis Type 1 Center. *World Neurosurg.* 2023 Jan;169:e157-e163. doi: 10.1016/j.wneu.2022.10.100. Epub 2022 Nov 2. PMID: 36334707.
  11. WILLIAMS VC, LUCAS J, BABCOCK MA, GUTMANN DH, KORF B, MARIA BL. Neurofibromatosis type 1 revisited. *Pediatrics.* 2009 Jan;123(1):124-33.

Adresa autora:

**MUDr. Josef Kraus, CSc.**

Klinika dětské neurologie, 2. LF UK a Fakultní nemocnice v Motole

E-mail: josef.kraus@lfmotol.cuni.cz

# ZMĚNY STOPOVÝCH PRVKŮ (Mn, Co, Ni, Cu, Rb, Mo, Ba) V MOLÁRECH DOLNÍ ČELISTI POTKANA PO PŘERUŠENÍ NERVUS ALVEOLARIS INFERIOR

Němec Ivo<sup>1</sup>, Smrčka Václav<sup>2</sup>, Mihaljevič M.<sup>3</sup>, Hill M.<sup>4</sup> Pokorný J.<sup>5</sup>

- <sup>1</sup> Klinika otorinolaryngologie a maxilofaciální chirurgie, 3. lékařská fakulta, Univerzita Karlova v Praze a Ústřední vojenská nemocnice – Vojenská fakultní nemocnice v Praze
- <sup>2</sup> Ústav dějin lékařství a cizích jazyků, 1. lékařská fakulta, Univerzita Karlova, Klinika plastické chirurgie, 1. lékařská fakulta, Univerzita Karlova a Fakultní nemocnice Bulovka, Praha
- <sup>3</sup> Ústav geochemie, mineralogie a nerostných zdrojů, Přírodovědecká fakulta, Univerzita Karlova v Praze
- <sup>4</sup> Endokrinologický ústav, Praha
- <sup>5</sup> Fyziologický ústav, 1. lékařská fakulta, Univerzita Karlova v Praze

## SOUHRN

### Úvod

Cílem studie bylo zjistit vliv přerušení nervus alveolaris inferior na obsah vybraných stopových prvků v molárech dolní čelisti potkana.

### Materiál a metoda

Pro studii jsme použili 7–9 týdnů staré samce laboratorních potkanů kmene Wistar. Zvířata jsme rozdělili do tří skupin: kontrolní skupina (intaktní), experimentální skupina (s přerušeným nervem na levé straně) a „sham“ skupina (nerv jsme pouze vypreparovali, ale nepřerušili). Zvířata jsme po čtyřech týdnech usmrtili. Extrahovali jsme moláry (M1–M3) z levé a pravé strany dolní čelisti. Obsah prvků byl stanoven hmotnostní spektrometrií s indukčně vázaným plazmatem.

### Výsledky

Ve všech vzorcích jsme analyzovali obsah: manganu (Mn), kobaltu (Co), niklu (Ni), mědi (Cu), rubidia (Rb), molybdenu (Mo) a barya (Ba).

Přerušení nervu vedlo ke snížení obsahu následujících prvků v molárech dolní čelisti Co, Ni a Ba. Dále bylo příčinou vzniku rozdílů mezi levou a pravou stranou u Ba v M2 a v M3. Z výsledků je dále zřejmé, že již chirurgický přístup k nervu ovlivní mineralizaci zubů. U obsahu Cu a Rb jsme neprokázali zásadní rozdíl.

---

## Závěr

Výsledky potvrdily naši hypotézu vlivu přerušení tohoto nervu na obsah některých z vybraných stopových prvků v molárech dolní čelisti potkana.

**Klíčová slova:** nervus alveolaris inferior, moláry dolní čelisti, potkan, stopové prvky, přerušění nervu

## ÚVOD

Senzitivní inervaci zubů dolní čelisti zajišťuje nervus alveolaris inferior (NAI), (25). Tento nerv po vydání motorických vláken vstupuje do mandibulárního kanálu, kde pokračuje dopředu a vystupuje z kanálu v místě foramen mentale jako nervus mentalis (9). V zubní pulpě jsou zároveň přítomná autonomní nervová vlákna (8).

Nervová zakončení obsažená v pulpě uvolňují různé neuropeptidy, které ovlivňují její homeostázu (3,5,14). V souvislosti se senzitivním systémem jsou např. prokázány substance P a CGRP (calcitonin gene-related peptide), (20).

Léze NAI může mít různou příčinu (2,29). Poškození tohoto nervu může být způsobeno traumatem (34,36), patologickým procesem (29) nebo při různých chirurgických zákrocích (2,29,31). Poškození nervu může být dočasné nebo trvalé (4).

Zuby obsahují organickou a anorganickou složku (1). Mezi základní prvky v zubech patří vápník. Nachází se zde ve formě hydroxyapatitu, jehož součástí je fosfor (11). Poruchy metabolismu vápníku se projeví změnami struktury a vlastností zubů (39). Analýzou chemických prvků v zubech se zabývaly různé studie (6,7,12,13,15,19,21,28,30,38). Např. Curzon a Crocker (6) popsali stopové prvky ve vztahu k výskytu zubního kazu. Autoři uvádějí, že prvky F, Al, Fe, Se a Sr souvisí s nízkým rizikem vzniku zubního kazu, zatímco u prvků Mn, Cu, a Cd je riziko vysoké. Ghadimi et al. (15) se zabývaly vlivem stopových prvků ve sklovině zubů na její fyzikální vlastnosti.

V naší předchozí studii jsme popsali vliv přerušění NAI na obsah hořčíku, sodíku, draslíku, vápníku, zinku a stroncia v zubech dolní čelisti potkana (27). V rámci této studie jsme se zaměřili na obsah následujících prvků: manganu (Mn), kobaltu (Co), niklu (Ni), mědi (Cu), rubidia (Rb), molybdenu (Mo) a barya (Ba).

Změna anorganické složky zubů způsobená lézí senzitivní inervace se může projevit změnou vlastností tkání zubů. Cílem studie bylo zjistit vliv přerušění NAI na obsah vybraných stopových prvků v molárech dolní čelisti potkana.



---

# MATERIÁL A METODA

## Pokusná zvířata

Pro studii jsme použili 26 samců laboratorních potkanů kmene Wistar; stáří 7–9 týdnů, hmotnost 320–405 g. Zvířata pocházela z chovu Fyziologického ústavu 1. lékařské fakulty Univerzity Karlovy. Experiment byl realizován v souladu s platnými směrnici pro práci s laboratorními zvířaty – EU Council Directive 86/609EEC. Zvířata byla umístěna v boxech při teplotě 20–23 °C a za standardního 12 h cyklu světlo/tma. Zvířata měla neomezený přístup k potravě a vodě. Potkany jsme rozdělili do tří skupin. V kontrolní skupině (skupina-K, intaktní) bylo 6 potkanů. V experimentální skupině (skupina-E, s přerušným nervem na levé straně) bylo 12 potkanů. V „sham“ skupině (skupina-S, s vypreparovaným nervem bez jeho přerušení) bylo 8 potkanů.

## Přerušení nervus alveolaris inferior

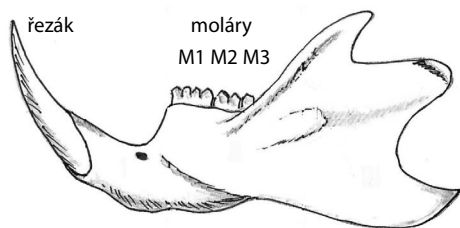
Vlastní chirurgický zákrok byl v celkové anestézii intraperitoneálně aplikovaným thiopentalem v množství 4 mg/100 g hmotnosti potkana. K přístupu k nervu a k jeho resekcii jsme použili mikrochirurgickou techniku (mikroskop Carl Zeiss OPTON S4, Německo). Z obloukovité incize kůže levé tváře v délce 12 mm jsme ve směru od ústního koutku k dolnímu okraji zevního zvukovodu obnažili fascii žvýkačického svalu. Střed incize byl ve středu vzdálenosti mezi ústním koutkem a dolním okrajem zevního zvukovodu. Po protěti fascie ve směru svalových snopců mezi nervus facialis jdoucím dorzálně a ductus parotideus umístěném ventrálně jsme sval tupě rozpreparovali a pronikli k laterální ploše dolní čelisti v místě prominence. Následovala identifikace kostního hřebene. Směrem kauzálně od prominence jsme kulatou zubní frézou velikosti 1,2 mm (N 500.104.001.001.012 TC, firma Medin, a.s., Nové Město na Moravě) odstranili část kosti a obnažili nervově-cévní svazek v rozsahu 3 mm. Preparace mikrochirurgickou technikou nám zajistila, že nedošlo k poranění cév při vlastní resekcii části nervu. Po odstranění 3 mm nervu, výplachu rány 1 ml fyziologického roztoku následovala adaptace okrajů svalu nevstřebatelným stehem (Prolene 4/0) a sešití kůže stejným materiálem (26).

## Usmrcení zvířat a extrakce molárů

Zvířata jsme po čtyřech týdnech zvažili a usmrtili letální dávkou intraperitoneálně aplikovaným thiopentalem. Postupně jsme z dolní čelisti (z obou stran) extrahovali jednotlivé moláry (M1, M2, M3). Zuby jsme mechanicky očistili a opláchli v aqua pro injectione (**obr. 1**).

## Chemická analýza

Navážka 10–20 mg vysušených vzorků jednotlivých zubů byla převedena do 10 ml odměrek, zalita 0,5 ml koncentrované HNO<sub>3</sub> a následně rozpuštěna opatrným zahříváním na topné desce při cca 100 °C. Po vychladnutí byly odměrky doplněny deionizovanou vodou. Ke každé sérii 20 vzorků byl připraven slepý pokus. Kvalita měření byla testována analýzou standardního referenčního materiálu (SRM 1400, Bone Ash, National Institute of Standards and Technology, USA). Rozdíly mezi



**Obr. 1:** Schéma dolní čelisti potkana.

změřeními a certifikovanými obsahy byly menší než 10 % RSD (relative standard deviation). Pro přípravu roztoků byly použity kyseliny p. p. čistoty zn. Merck (Darmstadt, Germany) a deionizovaná voda ze zařízení MilliQPlus (Millipore, USA). Obsah prvků v mineralizátech byl stanoven hmotnostní spektrometrií s indukčně vázaným plazmatem (ICP MS, X Series II, Fisher Scientific, GmbH, Bremen, Germany) za následujících podmínek: výkon ICP 1350 W, mód měření „peak jump“, čas měření 3x 50 s, parametry iontové optiky optimalizované Ge, Re a Rh (Astapol, Analytika ČR) o koncentraci 20 µg.l<sup>-1</sup>, průtoky plynů 13,5 l/min (chladič), 0,7 l/min (přídavný), 0,65 l/min (zmlžovač). Jako interní standardy byly měřeny izotopy <sup>72</sup>Ge, <sup>103</sup>Rh, <sup>185</sup>Re. Jako kalibrační roztoky byly použity multiprvkové standardní roztoky Astapol (Analytika ČR) ředěné do 2 % v/v HNO<sub>3</sub>.

## STATISTICKÁ ANALÝZA

### Přírůstek hmotnosti zvířat

Pro porovnání přírůstku hmotnosti zvířat po 4 týdnech mezi jednotlivými skupinami byl použit Kruskal-Wallisův test.

### Porovnání obsahu prvků v molárech

Vliv příslušnosti ke skupině (kontrolní (K), experimentální (E), „sham“ (S)), k umístění molárů (M1, M2, M3) a ke straně (levá (L), pravá (P)) byl testován modelem ANOVA sestávajícím z faktoru bez opakování: Skupina (K, E, S), z faktorů s opakováním: Místo (M1, M2, M3) a Strana (L, P), z interakcí mezi nimi a z faktoru Subjekt pro zohlednění interindividuální variability mezi zvířaty. ANOVA model byl následován vícenásobným porovnáváním metodou nejmenšího významného rozdílu.

Dále byla provedena analýza vlivu umístění molárů (M1, M2, M3) a strany (L, P) v jednotlivých skupinách modely ANOVA sestávajícími z faktorů s opakováním: Místo (M1, M2, M3) a Strana (L, P), z interakce mezi nimi a z faktoru Subjekt pro zohlednění interindividuální variability mezi zvířaty.

---

Jednotlivé závisle proměnné byly transformovány mocninnou transformací k dosažení konstantního rozptylu a symetrické distribuce dat a reziduí (22). Homogenita dat a reziduí byla kontrolována podle postupu popsaného jinde (23,24). K výpočtům byl použit statistický software Statgraphics Centurion verze 18 (The Plains, Virginia, USA).

Testovány byly nulové hypotézy u všech faktorů a interakcí mezi nimi. Především se jednalo o: faktor rozdíl mezi skupinami, interakci skupina × místo, interakci strana × skupina, interakci strana × místo a interakce strana × skupina × místo.

## VÝSLEDKY

### Změna hmotnosti zvířat

Za sledované období jsme neprokázali statisticky významný rozdíl v přírůstku hmotnosti zvířat mezi jednotlivými skupinami.

### Analyzované prvky

Ve všech skupinách jsme analyzovali 7 prvků: Mn, Co, Ni, Cu, Rb, Mo a Ba (Grafy 1–7).

### Změny obsahu prvků v molárech (M1–M3) dolní čelisti

U obsahu **Mn** jsme neprokázali rozdíl mezi skupinami (Panel A). Byl zřejmý rozdíl mezi levou a pravou stranou ve skupině-K (vyšší obsah prvku byl vlevo), tento rozdíl jsme neprokázali ve skupině-E a ve skupině-S (Panel E). Rozdíl mezi M1 a M3 a mezi M2 a M3 ve skupině-K byl výraznější než ve skupině-E a ve skupině-S (Panel D), (Graf 1). Obsah **Co** byl nižší ve skupině-E a ve skupině-S ve srovnání se skupinou-K. Zároveň byl rozdíl mezi skupinou-E a skupinou-S (Panel A), (Graf 2). Obsah **Ni** byl nižší ve skupině-E a vyšší ve skupině-S ve srovnání se skupinou-K (Panel A), (Graf 3). U obsahu **Cu** jsme prokázali rozdíl pouze mezi skupinou-S a skupinou-E (Panel A), (Graf 4). U obsahu **Rb** byl rozdíl pouze mezi skupinou-S a skupinou-E (Panel A). Ve všech skupinách byl nižší obsah prvku na levé straně (Panely G, H, I), (Graf 5). Obsah **Mo** byl vyšší ve skupině-S ve srovnání se skupinou-K a skupinou-E (Panel A), (Graf 6). Obsah **Ba** byl nižší ve skupině-E ve srovnání se skupinou-K. Ve skupině-S byl vyšší obsah prvku ve srovnání se skupinou-K (Panel A). Ve skupině-E byl rozdíl mezi levou a pravou stranou v M2 a v M3 (nižší obsah prvku byl na levé straně), (Panel H). Tento rozdíl jsme neprokázali ve skupině-K a skupině-S (Panely G, I), (Graf 7).

| Změny obsahu                    | Prvky            |
|---------------------------------|------------------|
| Snížení                         | Co, Ni, Ba       |
| Nižší obsah v L ve srovnání s P | Ba (v M2 a v M3) |

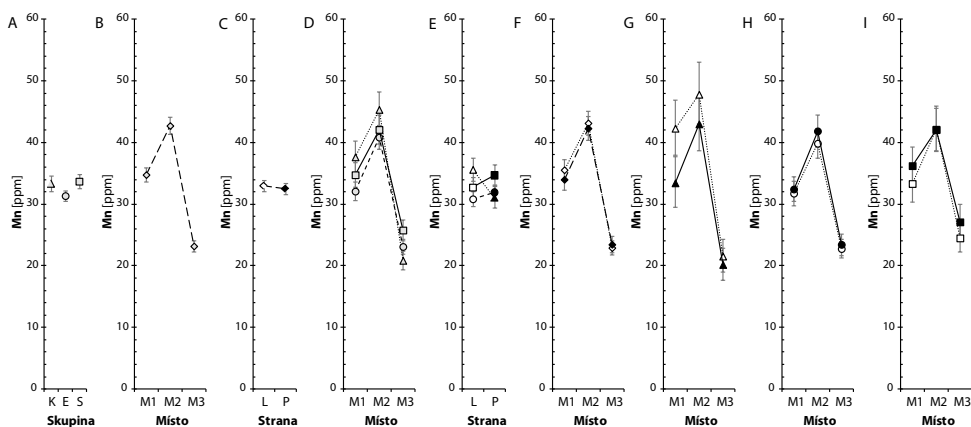
**Tabulka 1a:** Vliv přerušení NAI na obsah prvků v molárech dolní čelisti. Levá strana (L), pravá strana (P), moláry (M1–M3)

| Změny obsahu                | Prvky                       |
|-----------------------------|-----------------------------|
| Snížení                     | Co                          |
| Zvýšení                     | Ni, Mo, Ba                  |
| Snížení rozdílů             | Mn (mezi: M1 a M3, M2 a M3) |
| Vymizení rozdílů mezi L a P | Mn                          |

**Tabulka 1b:** Vliv chirurgického přístupu na obsah prvků v molárech dolní čelisti. Levá strana (L), pravá strana (P), moláry (M1–M3)

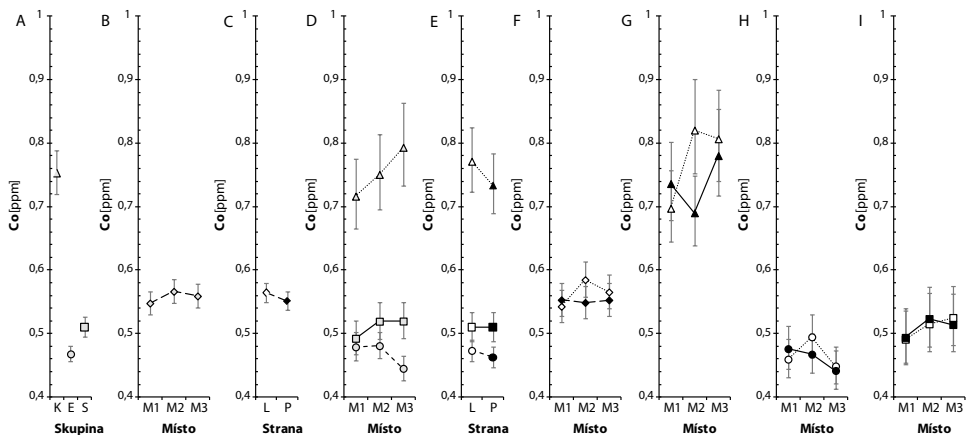
V rámci vlivu chirurgického přístupu jsou uvedeny prvky:

1. Kde nebyl statisticky významný rozdíl mezi skupinou-E a skupinou-S, ale byl rozdíl mezi těmito skupinami a skupinou-K (normální písmo).
2. Kde byl statisticky významný rozdíl mezi skupinou-S a ostatními skupinami (tučné písmo).



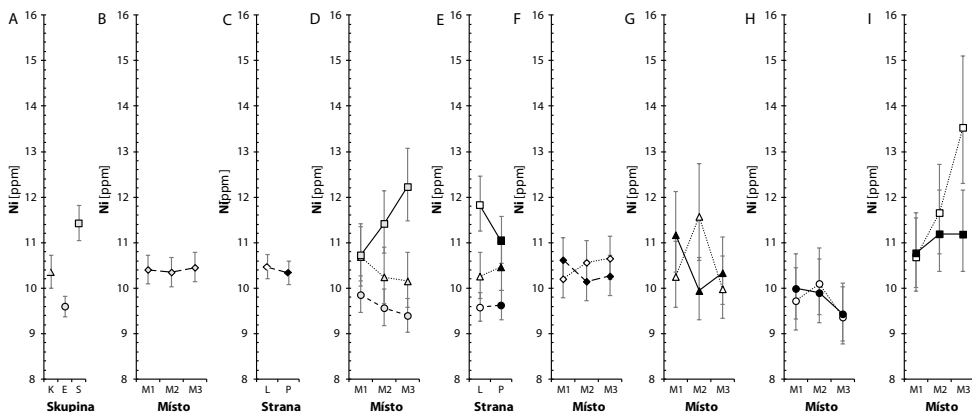
**Graf 1:** Vztah obsah Mn (ppm =  $\mu\text{g/g}$ ) versus skupina, místo odběru vzorků a strana odběru vzorků byl hodnocen modelem ANOVA. Model sestával z faktoru bez opakování: **Skupina (kontrolní (K), experimentální (E) a „sham“ (S))**, z faktorů s opakováním: **Místo odběru vzorků** (byla zkoumána tři místa odběru: **M1, M2 a M3**) a **Strana (levá (L) versus pravá (P))**, z interakcí mezi nimi a z faktoru Subjekt vysvětlujícího interindividuální variabilitu. F představuje Fisherovu statistiku a p označuje statistickou významnost faktorů a interakcí. Jednotlivé symboly s chybovými úsečkami představují retransformované průměry s jejich 95% intervaly spolehlivosti (**trojúhelníky, kolečka a čtverečky symbolizují K, E a S skupinu v daném pořadí, čtverečky otočené v úhlu 45° souhrn pro všechny skupiny**). **Plné a prázdné symboly představují pravou a levou stranu odběru vzorků v daném pořadí, šedé symboly představují souhrn pro obě strany**. 95 % intervaly spolehlivosti jsou počítány s užitím metody nejmenšího významného rozdílu ( $p < 0,05$ ). Intervaly spolehlivosti, které se vzájemně nepřekrývají, označují vzájemný významný rozdíl mezi odpovídajícími průměry skupin či podskupin. Pro statistickou analýzu byl užit statistický software Statgraphics Centurion verze 18 ze Statgraphics Technologies, Inc. (The Plains, Virginia, USA).

ANOVA: Skupina:  $F=3, p=0,055$  (**Panel A**); Místo:  $F=158,9, p < 0,001$  (**Panel B**); Strana:  $F=0,3, p=0,6$  (**Panel C**); Skupina  $\times$  Místo:  $F=3,6, p=0,009$  (**Panel D**); Skupina  $\times$  Strana:  $F=4,1, p=0,019$  (**Panel E**); Místo  $\times$  Strana:  $F=0,5, p=0,624$  (**Panel F**); Skupina  $\times$  Místo  $\times$  Strana:  $F=0,6, p=0,702$ ; Subjekt (Skupina):  $F=3,8, p < 0,001$ . Skupina K – Místo:  $F=54,4, p < 0,001$ ; Strana:  $F=4,7, p=0,04$ ; Místo  $\times$  Strana:  $F=0,7, p=0,496$  (**Panel G**); Subjekt:  $F=4,1, p=0,008$ . Skupina E – Místo:  $F=77,7, p < 0,001$ ; Strana:  $F=0,8, p=0,372$ ; Místo  $\times$  Strana:  $F=0,1, p=0,939$  (**Panel H**); Subjekt:  $F=4,5, p < 0,001$ . Skupina S – Místo:  $F=31,3, p < 0,001$ ; Strana:  $F=1,4, p=0,248$ ; Místo  $\times$  Strana:  $F=0,4, p=0,697$  (**Panel I**); Subjekt:  $F=2,6, p=0,029$



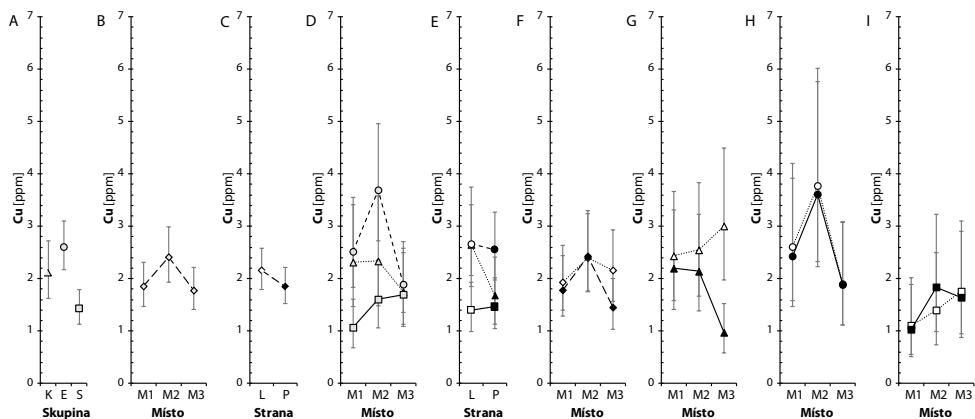
**Graf 2:** Vztah obsah Co (ppm) versus skupina, místo odběru vzorků a strana odběru vzorků byl hodnocen modelem ANOVA. Symboly a označení jsou stejné jako u grafu 1.

ANOVA: Skupina:  $F=96,4$ ,  $p<0,001$  (**Panel A**); Místo:  $F=0,5$ ,  $p=0,607$  (**Panel B**); Strana:  $F=0,7$ ,  $p=0,418$  (**Panel C**); Skupina  $\times$  Místo:  $F=1,4$ ,  $p=0,228$  (**Panel D**); Skupina  $\times$  Strana:  $F=0,2$ ,  $p=0,837$  (**Panel E**); Místo  $\times$  Strana:  $F=0,8$ ,  $p=0,473$  (**Panel F**); Skupina  $\times$  Místo  $\times$  Strana:  $F=0,4$ ,  $p=0,829$ ; Subjekt (Skupina):  $F=7,2$ ,  $p<0,001$ . Skupina K – Místo:  $F=1,6$ ,  $p=0,232$ ; Strana:  $F=1,1$ ,  $p=0,305$ ; Místo  $\times$  Strana:  $F=2$ ,  $p=0,159$  (**Panel G**); Subjekt:  $F=1,8$ ,  $p=0,154$ . Skupina E – Místo:  $F=1,4$ ,  $p=0,269$ ; Strana:  $F=0,1$ ,  $p=0,751$ ; Místo  $\times$  Strana:  $F=0,5$ ,  $p=0,632$  (**Panel H**); Subjekt:  $F=9,7$ ,  $p<0,001$ . Skupina S – Místo:  $F=0,5$ ,  $p=0,603$ ; Strana:  $F=0$ ,  $p=0,998$ ; Místo  $\times$  Strana:  $F=0,1$ ,  $p=0,953$  (**Panel I**); Subjekt:  $F=3,5$ ,  $p=0,006$



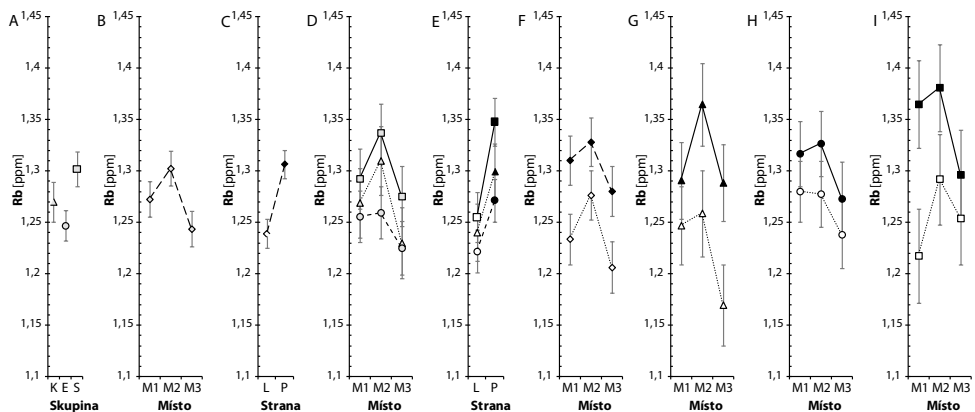
**Graf 3:** Vztah obsah Ni (ppm) versus skupina, místo odběru vzorků a strana odběru vzorků byl hodnocen modelem ANOVA. Symboly a označení jsou stejné jako u grafu 1.

ANOVA: Skupina:  $F=18,4$ ,  $p<0,001$  (**Panel A**); Místo:  $F=0,1$ ,  $p=0,95$  (**Panel B**); Strana:  $F=0,2$ ,  $p=0,626$  (**Panel C**); Skupina  $\times$  Místo:  $F=1,7$ ,  $p=0,15$  (**Panel D**); Skupina  $\times$  Strana:  $F=0,9$ ,  $p=0,398$  (**Panel E**); Místo  $\times$  Strana:  $F=1,1$ ,  $p=0,345$  (**Panel F**); Skupina  $\times$  Místo  $\times$  Strana:  $F=0,6$ ,  $p=0,669$ ; Subjekt (Skupina):  $F=8$ ,  $p<0,001$ . Skupina K – Místo:  $F=0,7$ ,  $p=0,501$ ; Strana:  $F=0,1$ ,  $p=0,823$ ; Místo  $\times$  Strana:  $F=2,8$ ,  $p=0,079$  (**Panel G**); Subjekt:  $F=7,9$ ,  $p<0,001$ . Skupina E – Místo:  $F=0,9$ ,  $p=0,419$ ; Strana:  $F=0$ ,  $p=0,9$ ; Místo  $\times$  Strana:  $F=0,1$ ,  $p=0,893$  (**Panel H**); Subjekt:  $F=8,4$ ,  $p<0,001$ . Skupina S – Místo:  $F=2,7$ ,  $p=0,085$ ; Strana:  $F=2,2$ ,  $p=0,148$ ; Místo  $\times$  Strana:  $F=1,4$ ,  $p=0,264$  (**Panel I**); Subjekt:  $F=3,8$ ,  $p=0,004$



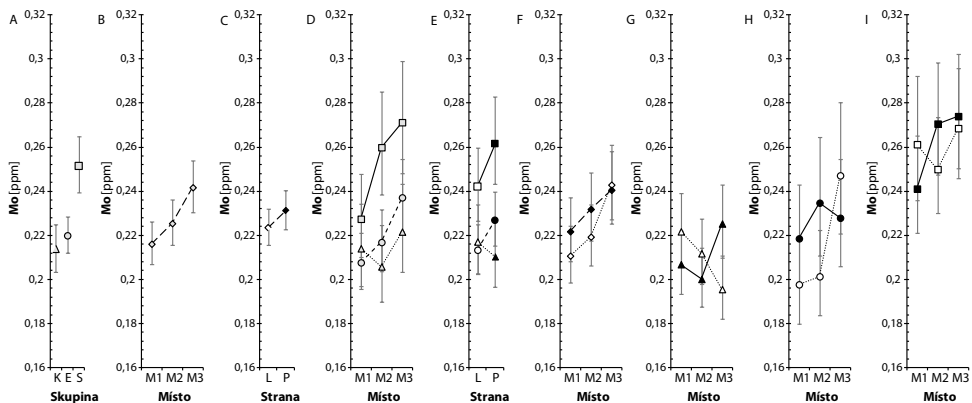
**Graf 4:** Vztah obsah Cu (ppm) versus skupina, místo odběru vzorků a strana odběru vzorků byl hodnocen modelem ANOVA. Symboly a označení jsou stejné jako u grafu 1.

ANOVA: Skupina:  $F=4,2$ ,  $p=0,017$  (**Panel A**); Místo:  $F=1,1$ ,  $p=0,339$  (**Panel B**); Strana:  $F=0,7$ ,  $p=0,407$  (**Panel C**); Skupina  $\times$  Místo:  $F=0,9$ ,  $p=0,491$  (**Panel D**); Skupina  $\times$  Strana:  $F=0,6$ ,  $p=0,548$  (**Panel E**); Místo  $\times$  Strana:  $F=0,4$ ,  $p=0,643$  (**Panel F**); Skupina  $\times$  Místo  $\times$  Strana:  $F=0,3$ ,  $p=0,864$ ; Subjekt (Skupina):  $F=2,4$ ,  $p=0,001$ . Skupina K – Místo:  $F=0,6$ ,  $p=0,537$ ; Strana:  $F=3,7$ ,  $p=0,065$ ; Místo  $\times$  Strana:  $F=1,8$ ,  $p=0,187$  (**Panel G**); Subjekt:  $F=7,5$ ,  $p<0,001$ . Skupina E – Místo:  $F=1,9$ ,  $p=0,157$ ; Strana:  $F=0$ ,  $p=0,883$ ; Místo  $\times$  Strana:  $F=0$ ,  $p=0,996$  (**Panel H**); Subjekt:  $F=2$ ,  $p=0,041$ . Skupina S – Místo:  $F=0,7$ ,  $p=0,5$ ; Strana:  $F=0$ ,  $p=0,894$ ; Místo  $\times$  Strana:  $F=0,1$ ,  $p=0,893$  (**Panel I**); Subjekt:  $F=1,7$ ,  $p=0,141$



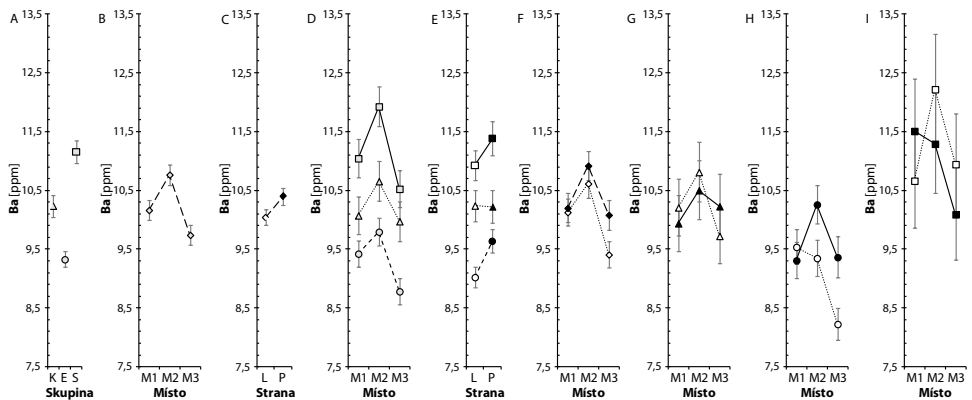
**Graf 5:** Vztah obsah Rb (ppm) versus skupina, místo odběru vzorků a strana odběru vzorků byl hodnocen modelem ANOVA. Symboly a označení jsou stejné jako u grafu 1.

ANOVA: Skupina:  $F=6$ ,  $p=0,004$  (**Panel A**); Místo:  $F=5,8$ ,  $p=0,004$  (**Panel B**); Strana:  $F=22,8$ ,  $p<0,001$  (**Panel C**); Skupina  $\times$  Místo:  $F=0,5$ ,  $p=0,745$  (**Panel D**); Skupina  $\times$  Strana:  $F=1$ ,  $p=0,357$  (**Panel E**); Místo  $\times$  Strana:  $F=0,3$ ,  $p=0,752$  (**Panel F**); Skupina  $\times$  Místo  $\times$  Strana:  $F=1,4$ ,  $p=0,257$ ; Subjekt (Skupina):  $F=7,6$ ,  $p<0,001$ . Skupina K – Místo:  $F=4,6$ ,  $p=0,02$ ; Strana:  $F=16,8$ ,  $p<0,001$ ; Místo  $\times$  Strana:  $F=1,2$ ,  $p=0,329$  (**Panel G**); Subjekt:  $F=7,8$ ,  $p<0,001$ . Skupina E – Místo:  $F=2,6$ ,  $p=0,085$ ; Strana:  $F=4,9$ ,  $p=0,032$ ; Místo  $\times$  Strana:  $F=0,1$ ,  $p=0,936$  (**Panel H**); Subjekt:  $F=14,3$ ,  $p<0,001$ . Skupina S – Místo:  $F=2,2$ ,  $p=0,126$ ; Strana:  $F=13,9$ ,  $p<0,001$ ; Místo  $\times$  Strana:  $F=1,5$ ,  $p=0,242$  (**Panel I**); Subjekt:  $F=6,8$ ,  $p<0,001$



**Graf 6:** Vztah obsah Mo (ppm) versus skupina, místo odběru vzorků a strana odběru vzorků byl hodnocen modelem ANOVA. Symboly a označení jsou stejné jako u grafu 1.

ANOVA: Skupina:  $F=6,5, p=0,002$  (**Panel A**); Místo:  $F=2,9, p=0,059$  (**Panel B**); Strana:  $F=0,8, p=0,382$  (**Panel C**); Skupina  $\times$  Místo:  $F=0,6, p=0,702$  (**Panel D**); Skupina  $\times$  Strana:  $F=0,7, p=0,511$  (**Panel E**); Místo  $\times$  Strana:  $F=0,3, p=0,73$  (**Panel F**); Skupina  $\times$  Místo  $\times$  Strana:  $F=0,7, p=0,597$ ; Subjekt (Skupina):  $F=5,3, p<0,001$ . Skupina K – Místo:  $F=0,3, p=0,714$ ; Strana:  $F=0, p=0,896$ ; Místo  $\times$  Strana:  $F=2,9, p=0,076$  (**Panel G**); Subjekt:  $F=5,4, p=0,002$ . Skupina E – Místo:  $F=1,7, p=0,202$ ; Strana:  $F=1, p=0,314$ ; Místo  $\times$  Strana:  $F=1,4, p=0,267$  (**Panel H**); Subjekt:  $F=7,3, p<0,001$ . Skupina S – Místo:  $F=0,7, p=0,502$ ; Strana:  $F=0, p=0,922$ ; Místo  $\times$  Strana:  $F=0,8, p=0,483$  (**Panel I**); Subjekt:  $F=5,1, p<0,001$



**Graf 7:** Vztah obsah Ba (ppm) versus skupina, místo odběru vzorků a strana odběru vzorků byl hodnocen modelem ANOVA. Symboly a označení jsou stejné jako u grafu 1.

ANOVA: Skupina:  $F=64,1, p<0,001$  (**Panel A**); Místo:  $F=17,6, p<0,001$  (**Panel B**); Strana:  $F=6,2, p=0,014$  (**Panel C**); Skupina  $\times$  Místo:  $F=0,9, p=0,495$  (**Panel D**); Skupina  $\times$  Strana:  $F=2, p=0,143$  (**Panel E**); Místo  $\times$  Strana:  $F=1,7, p=0,192$  (**Panel F**); Skupina  $\times$  Místo  $\times$  Strana:  $F=2, p=0,103$ ; Subjekt (Skupina):  $F=13,2, p<0,001$ . Skupina K – Místo:  $F=2,3, p=0,118$ ; Strana:  $F=0, p=0,942$ ; Místo  $\times$  Strana:  $F=0,9, p=0,424$  (**Panel G**); Subjekt:  $F=9,9, p<0,001$ . Skupina E – Místo:  $F=10,6, p<0,001$ ; Strana:  $F=11,9, p=0,001$ ; Místo  $\times$  Strana:  $F=6, p=0,005$  (**Panel H**); Subjekt:  $F=13,9, p<0,001$ . Skupina S – Místo:  $F=2,2, p=0,127$ ; Strana:  $F=0,4, p=0,524$ ; Místo  $\times$  Strana:  $F=1,4, p=0,25$  (**Panel I**); Subjekt:  $F=5,4, p<0,001$

---

## DISKUZE

Vliv inervace na zubní tkáň popisují různí autoři (**3,5,14,17**). Jacobsen a Heyeraas (**17**) uvádějí, že neuropeptidy CGRP a substance P se podílejí na tvorbě dentinu. Autoři zároveň popsali vliv kapsaicinu a přerušení NAI na tvorbu dentinu prvního moláru u potkana. Ze studie vyplývá, že kapsaicin redukoval CGRP- a substance P-imunoreaktivní fibrily v pulpě. Přerušení NAI vedlo k téměř kompletní ztrátě imunoreaktivních fibril v pulpě. U obou skupin byla redukována tvorba dentinu ve srovnání s kontrolní skupinou (**17**).

Výsledky naší studie ukazují, že k obdobným změnám, které vznikají na operované straně, dochází i na straně opačné.

Nervová tkáň musí svým vlastním růstem dosáhnout kontaktu se somatickými buňkami, které může ovlivňovat, včetně buněk regulujících mineralizaci kosti a zubů. Těmito osteoneurálními růstovými vztahy se zabýval český neurovědec prof. Milan Roth. Naši studii lze zařadit k jeho studiím o experimentální teratogenezi, ve kterých byla součástí jeho pozorování i čelist (**32,33**).

Kunc (**18**) dokumentoval vymizení druhostranné neuralgie po operaci na protilehlé straně. Zjistil, že vertikální nukleotomie je zasažen i druhostranný druhý neuron, který po zkřížení běží nedaleko hilu nucleus caudalis. Tato skutečnost vysvětluje naše výsledky (změnu obsahu prvků i na kontralaterální straně), ačkoliv šlo o jednostranné přerušení NAI, došlo k postižení i druhostranného nervového zakončení.

Ze studie, kterou publikoval Travers (**37**), vyplývá, že spinální jádro trigeminu ovlivňuje aferentaci stejnostranného motorického jádra trigeminu a cestou spojů přes retikulární formaci, hypotalamus a mozkovou kůru ovlivňuje druhostrannou oblast zásobenou nervus trigeminus.

Z uvedené studie je zřejmé, že přerušení NAI způsobí změny ve spinálním jádře trigeminu a ovlivní i druhou stranu čelisti.

Tyto skutečnosti mohou ovlivnit mastikaci zvířete a tím zatížení čelisti. Různí autoři uvádějí, že zatížení čelisti má vliv na mineralizaci kosti, která je odlišná v různých částech dolní čelisti (**10,16,35**).

Domníváme se, že uvedené vlivy se podílejí na změně obsahu prvků v molárech dolní čelisti a především na současných změnách obsahu prvků na obou stranách čelisti, jak jsme prokázali v naší studii.

Za sledované období 4 týdnů jsme neprokázali statisticky významnou změnu v přírůstku hmotnosti zvířat. Nepředpokládáme tedy vliv vlastního příjmu stravy na obsah chemických prvků v molárech.

Dostupná literatura neuvádí vliv přerušení tohoto nervu na chemické prvky zubů, proto je obtížné eventuální porovnání s předchozími studiemi.



---

Pro vliv přerušení nervu na chemické prvky ukazuje statisticky významný rozdíl mezi skupinou-K a skupinou-E a zároveň rozdíl mezi skupinou-E a skupinou-S. Pokud není rozdíl mezi skupinou-E a skupinou-S, ale je rozdíl mezi těmito skupinami a skupinou-K, nebo je statisticky významný rozdíl mezi skupinou-S a ostatními skupinami, potom výsledky ukazují na vliv vlastního chirurgického přístupu na chemické prvky.

Přerušení nervu vedlo ke snížení obsahu následujících prvků v molárech dolní čelisti Co, Ni a Ba. Dále bylo příčinou vzniku rozdílů mezi levou a pravou stranou u Ba v M2 a v M3 (**Tabulka 1a**).

Vlastní chirurgický přístup byl příčinou vymizení rozdílů mezi levou a pravou stranou u Mn a snížení rozdílů mezi M1 a M3 a mezi M2 a M3. Zároveň byl ve skupině-S příčinou snížení obsahu Co a zvýšení obsahu Ni, Mo a Ba. Jednalo se o prvky, u kterých byl statisticky významný rozdíl mezi skupinou-S a ostatními skupinami (**Tabulka 1b**).

Na základě bohatého nervového zásobení periostu a kosti (**20**) se domníváme, že změny obsahu prvků v závislosti na chirurgickém přístupu k NAI mohou souviset s iritací nervů obsažených v periostu a v kosti v místě preparace. U obsahu Cu a Rb jsme neprokázali zásadní statisticky významný rozdíl.

Po poranění NAI v souvislosti s výkony v rámci maxilofaciální chirurgie, při traumatu či při plánovaném přerušení nervu při osteotomii dolní čelisti nebo resekcích výkonech je třeba počítat se zásadními změnami anorganické složky molárů. Je tedy nutné zvažovat veškeré důsledky těchto změn na prognózu jednotlivých molárů v dolní čelisti.

## ZÁVĚR

Výsledky potvrdily naši hypotézu vlivu přerušení NAI na anorganickou složku molárů dolní čelisti potkana. Tato skutečnost umožňuje předpokládat změny obsahu prvků v molárech dolní čelisti člověka způsobené přerušením NAI, a tedy jejich ovlivnění nervovým systémem. Ze studie vyplývá, že tyto změny postihují moláry na obou stranách čelisti. Z výsledků je dále zřejmé, že již vlastní chirurgický přístup k nervu ovlivní mineralizaci zubů.

Budoucí studii bude vhodné zaměřit na upřesnění mechanismu působení senzitivní inervace na homeostázu chemických prvků v zubech a v kosti dolní čelisti. Zároveň bude nutné sledovat příčiny ovlivnění kontralaterální strany čelisti, včetně eventuálního vlivu na další větve nervus trigeminus a s tím spojené možné změny kostní a zubní tkáně horní čelisti.

---

## Poděkování

Autoři děkují Marii Fayadové (Ústav geochemie, mineralogie a nerostných zdrojů, Přírodovědecká fakulta, Univerzita Karlova) za pomoc při mineralizaci vzorků. Část zařízení použitá pro tuto studii byla pořízena z Operačního programu Praha – konkurenceschopnost (projekt CZ.2.16/3.1.00/21516). Výzkum byl podpořen grantem Progres Q35/LF1.

## LITERATURA

1. ABOU NEEL EA, ALJABO A, STRANGE A, IBRAHIM S, COATHUP M, YOUNG AM, BOZEC L, MUDERA V. Demineralization-remineralization dynamics in teeth and bone. *Int J Nanomedicine*. 2016;11:4743–4763.
2. BAXMANN M. Mental paresthesia and orthodontic treatment. *Angle Orthod*. 2006;76:533–537
3. BERKOVITZ BKB. Oral cavity. Chapter 31. In: Standing S. (ed.) *Gray's Anatomy: The Anatomical Basis of Clinical Practice*. Forty-first edition. New York: Elsevier Limited, 2016:507–533.
4. BHAT P, CARIAPPA KM. Inferior alveolar nerve deficits and recovery following surgical removal of impacted mandibular third molars. *J Maxillofac Oral Surg*. 2012;11:304–308.
5. BYERS MR, SUZUKI H, MAEDA T. Dental neuroplasticity, neuro-pulpal interactions, and nerve regeneration. *Microsc Res Tech*. 2003;60:503–515.
6. CURZON MEJ, CROCKER DC. Relationships of trace elements in human tooth enamel to dental caries. *Arch Oral Biol*. 1978;23:647–653.
7. CURZON MEJ, CUTRESS TW. Trace elements and dental disease. Boston: John Wright, PSG Inc, Boston, 1983.
8. ČIHÁK, R. *Anatomie 2*. 3. vydání. Praha: Grada Publishing, 2013:22–42.
9. ČIHÁK, R. *Anatomie 3*. 3. vydání. Praha: Grada Publishing, 2016:537–548.
10. DE JONG WC, VAN RUIJVEN LJ, BRUGMAN P, LANGENBACH GE. Variation of the mineral density in cortical bone may serve to keep strain amplitudes within a physiological range. *Bone*. 2013;55:391–399.
11. DERMIENCE M, LOGNAY G, MATHIEU F, GOYENS P. Effects of thirty elements on bone metabolism. *J Trace Elem Med Biol*. 2015;32:86–106.
12. FISCHER A, WIECHUŁA D, POSTEK-STEFAŃSKA L, KWAPULIŃSKI J. Concentrations of metals in maxilla and mandible deciduous and permanent human teeth. *Biol Trace Elem Res*. 2009;132:19–26.
13. FISCHER A, WIECHUŁA D, PRZYBYŁA-MISZTELA C. Changes of concentrations of elements in deciduous teeth with age. *Biol Trace Elem Res*. 2013;154:427–432.
14. FRISTAD I. Dental innervation: functions and plasticity after peripheral injury. *Acta Odontol Scand*. 1997;55:236–254.
15. GHADIMI E, EIMAR H, MARELLI B, NAZHAT SN, ASGHARIAN M, VALI H, TAMIMI F. Trace elements can influence the physical properties of tooth enamel. *Springerplus*. 2013;2: 499. eCollection.
16. HICHIJO N, TANAKA E, KAWAI N, VAN RUIJVEN LJ, LANGENBACH GEJ. Effects of Decreased Occlusal Loading during Growth on the Mandibular Bone Characteristics. *PLoS One*. 2015;10:e0129290.

- 
17. JACOBSEN EB, HEYERAAS KJ. Effect of capsaicin treatment or inferior alveolar nerve resection on dentine formation and calcitonin gene-related peptide- and substance P-immunoreactive nerve fibres in rat molar pulp. *Arch Oral Biol.* 1996;41:1121–1131.
  18. KUNC Z. Bilateral trigeminal neuralgia. *Česk Neurol Neurochir.* 1976;39:305–309.
  19. LANE DW, PEACH DF. Some observations on the trace element concentrations in human dental enamel. *Biol Trace Elem Res.* 1997;60:1–11.
  20. LERNER UH, PERSSON E, LUNDBERG P. Kinins and neuro-osteogenic factors. In: Bilezikian JP, Raisz LG, Martin TJ. (eds.) *Principles of Bone Biology*, 3rd edition, San Diego: Academic Press, 2008, 1025–1057.
  21. MACIEJEWSKA K, DRZAZGA Z, KASZUBA M. Role of trace elements (Zn, Sr, Fe) in bone development: energy dispersive X-ray fluorescence study of rat bone and tooth tissue. *Biofactors.* 2014;40:425–435.
  22. MELOUN M, HILL M, MILITKÝ J, KUPKA K. Transformation in the PC-aided biochemical data analysis. *Clin Chem Lab Med.* 2000;38:553–559.
  23. MELOUN M, MILITKÝ J, HILL M, BRERETON RG. Crucial problems in regression modeling and their solutions. *Analyst.* 2002;127:433–450.
  24. MELOUN M, HILL M, MILITKÝ J, VRBÍKOVÁ J, STANICKÁ S, SKRHA J. New methodology of influential point detection in regression model building for the prediction of metabolic clearance rate of glucose. *Clin Chem Lab Med.* 2004;42:311–322.
  25. NELSON SJ. *Wheeler's dental anatomy, physiology, and occlusion.* 10th edition. St. Louis: Elsevier/Saunders, 2015.
  26. NĚMEC I, SMRČKA V, MAZÁNEK J, POKORNÝ J. Transection of inferior alveolar nerve in the rat – neuroanatomical study and experimental model. *Acta chir plast.* 2018c;60(2–4): 48–53.
  27. NĚMEC I, SMRČKA V, MIHALJEVIČ M, HILL M, POKORNÝ J, PÁRAL V, PRAČKOVÁ I. Effect of alveolar nerve transection on the inorganic component of molars of rat mandible. *Prague Med Rep.* 2022;123(1):5–19.
  28. OLIVEIRA JP, QUERIDO W, CALDAS RJ, CAMPOS AP, ABRAÇADO LG, FARINA M. Strontium is incorporated in different levels into bones and teeth of rats treated with strontium ranelate. *Calcif Tissue Int.* 2012;91:186–195.
  29. OZKAN BT, CELIK S, DURMUS E. Paresthesia of the mental nerve stem from periapical infection of mandibular canine tooth: a case report. *Oral Surg Oral Med Oral Pathol Oral Radiol Endod.* 2008;105:e28–31.
  30. REITZNEROVÁ E, AMARASIRIWARDENA D, KOPČÁKOVÁ M, BARNES RM. Determination of some trace elements in human tooth enamel. *Fresenius J Anal Chem.* 2000;367:748–754.
  31. RENTON T. Prevention of iatrogenic inferior alveolar nerve injuries in relation to dental procedures. *Dent Update.* 2010;37:350–352,354–356,358–360.
  32. ROTH M. Die experimentelle Skeletteratogenese: Eine Störung des relativen osteo-neuralen Wachstums. *Gegenbaurs Morphol Jahrb.* 1976;122:686–730.
  33. ROTH M. Neurovertebral and osteoneural growth relations; a concept of normal and pathological development of the skeleton. Brno: J.E. Purkyně University, Medical Faculty, 1985.
  34. SINGH RK, PAL US, SINGH P, SINGH G. Role of fixation in posttraumatic nerve injury recovery in displaced mandibular angle fracture. *Natl J Maxillofac Surg.* 2016;7:29–32.
  35. TANAKA E, SANO R, KAWAI N, LANGENBACH GE, BRUGMAN P, TANNE K, VAN EIJDEN TM. Effect of food consistency on the degree of mineralization in the rat mandible. *Ann Biomed Eng.* 2007;35:1617–1621.
  36. TAY AB, LAI JB, LYE KW, WONG WY, NADKARNI NV, LI W, BAUTISTA D. Inferior Alveolar Nerve Injury in Trauma-Induced Mandible Fractures. *J Oral Maxillofac Surg.* 2015; 73:1328–1340.
  37. TRAVERS JB. Oromotor nuclei. Chapter 11. In: Paxinos G. (ed.): *The rat nervous system*, Forth edition. San Diego: Academic Press Elsevier, 2015:223–245.
-

- 
38. VRBIČ V, ŠTUPAR J, BYRNE AR. Trace element content of primary and permanent tooth enamel. Caries Res. 1987;21:37–39.
39. WILHELM Z. Co je dobré vědět o vápníku. Prakt Lékáren. 2007;4:184–189.

Adresa autora:

**MUDr. Ivo Němec**

Klinika otorinolaryngologie a maxilofaciální chirurgie, 3. lékařská fakulta, Univerzita Karlova, Praha  
a Ústřední vojenská nemocnice-Vojenská fakultní nemocnice v Praze.

U vojenské nemocnice 1200

Praha 6, 169 02

E-mail: ivo.nemec@uvm.cz

# CHANGES OF TRACE ELEMENTS (Mn, Co, Ni, Cu, Rb, Mo, Ba) IN THE MOLARS OF A RAT MANDIBLE AFTER INFERIOR ALVEOLAR NERVE TRANSECTION

Němec Ivo<sup>1</sup>, Smrčka Václav<sup>2</sup>, Mihaljevič M.<sup>3</sup>, Hill M.<sup>4</sup> Pokorný J.<sup>5</sup>

- <sup>1</sup> Department of Otorhinolaryngology and Maxillofacial Surgery, 3<sup>rd</sup> Faculty of Medicine, Charles University and the Central Military Hospital – Military University Hospital Prague
- <sup>2</sup> Department of History of Medicine and Foreign Languages, 1<sup>st</sup> Faculty of Medicine, Charles University in Prague
- <sup>3</sup> Institute of Geochemistry, Mineralogy and Mineral Resources, Faculty of Science, Charles University in Prague
- <sup>4</sup> Institute of Endocrinology, Prague
- <sup>5</sup> Institute of Physiology, 1<sup>st</sup> Faculty of Medicine of Charles University in Prague

## SUMMARY

### Introduction

The purpose of our study was to determine the effects of the transection of the inferior alveolar nerve on the content of selected trace elements in the mandibular molars of rat.

### Material and method

7–9 weeks old male Wistar laboratory rats were used for the study. The animals were divided in three groups: the control group (intact), the experimental group (with nerve transection on the left side) and the sham group (where the nerve was only exposed but not transected). The animals were sacrificed after four weeks. Molars (M1–M3) were extracted both from the left and right side of the mandible. The content of elements was determined using inductively coupled plasma mass spectrometry.

### Results

The following elements were analysed in all samples: manganese (Mn), cobalt (Co), nickel (Ni), copper (Cu), rubidium (Rb), molybdenum (Mo) and barium (Ba).

---

The transection of the nerve resulted in decreased content of the following elements, Co, Ni and Ba, in the mandibular molars. Furthermore, it caused a difference in Ba content in M2 and M3 between the left and right side. It also follows from the results, that mineralization of the teeth was affected even by the mere surgical exposure of the nerve. No substantial differences were found for content of Cu and Rb.

## Conclusion

The results confirmed our hypothesis of the impact of transection the nerve on selected trace elements content in mandibular molars of the rats.

**Key words:** inferior alveolar nerve, mandibular molars, rats, trace elements, nerve transection

## INTRODUCTION

Sensory innervation of mandibular teeth is provided by the inferior alveolar nerve (IAN), (25). This nerve, after releasing motor fibres, enters the mandibular canal where it continues anteriorly and exits the canal at the foramen mental as the mental nerve (9). At the same time, autonomic nerve fibres are present in the dental pulp (8).

Nerve endings contained in the pulp release various neuropeptides that affect its homeostasis (3,5,14). Substance P and calcitonin gene-related peptide (CGRP), for example, have been shown to be related to the sensory system (20).

IAN lesions can have different causes (2,29). Damage to this nerve can be caused by trauma (34,36), pathological processes (29), or in various surgical procedures (2,29,31). Nerve damage may be temporary or permanent (4).

Teeth contain an organic and an inorganic component (1). Calcium is one of the basic elements in teeth. It is found in the form of hydroxyapatite, of which phosphorus is a component (11). Disturbances in calcium metabolism are manifested by changes in the structure and properties of the teeth (39). Analysis of chemical elements in teeth has been the subject of various studies (6,7,12,13,15,19,21,28,30,38). For example, Curzon and Crocker (6) described trace elements in relation to the occurrence of dental caries. The authors reported that the elements F, Al, Fe, Se, and Sr were associated with low risk of dental caries, whereas the elements Mn, Cu, and Cd were associated with a high risk. Ghadimi et al (15) investigated the effect of trace elements in tooth enamel on its physical properties.

In our previous study, we described the effect of IAN transection on the magnesium, sodium, potassium, calcium, zinc, and strontium contents in mandibular teeth of rats (27). In the present study, we

---

focused on the content of the following elements: manganese (Mn), cobalt (Co), nickel (Ni), copper (Cu), rubidium (Rb), molybdenum (Mo), and barium (Ba).

A change in the inorganic component of the teeth caused by a lesion of the sensory innervation can be manifested as a change in the properties of the tooth tissues. The aim of this study was to investigate the effect of IAN transection on the content of selected trace elements in mandibular molars of rats.

## **MATERIAL AND METHOD**

### **Experimental animals**

For the study we used 26 male laboratory rats of the Wistar strain; age 7–9 weeks, weight 320–405 g. The animals were bred at the Institute of Physiology, Charles University, 1<sup>st</sup> Faculty of Medicine. The experiment was carried out in accordance with the valid guidelines for work with laboratory animals – EU Council Directive 86/609EEC. Animals were housed in boxes at a temperature of 20–23 °C and under a standard 12 h light/dark cycle. The animals had unrestricted access to food and water. Rats were divided into three groups. There were 6 rats in the control group (group-C, intact). In the experimental group (group-E, with transected nerve on the left side) there were 12 rats. In the “sham” group (group-S, with the nerve exposed but not transected) there were 8 rats.

### **Inferior alveolar nerve transection**

The actual surgical procedure was performed under general anaesthesia with intraperitoneally injected thiopental at 4 mg/100 g of rat weight. Microsurgical equipment (Carl Zeiss OPTON S4 microscope, Germany) was used to approach and resection of the nerve. From an arcuate skin incision in the left cheek 12 mm in length, we exposed the fascia of the masseter muscle in the direction from the corner of the mouth to the inferior margin of the external auditory canal. The centre of the incision was at the midpoint of the distance between the corner of the mouth and the inferior margin of the external auditory canal. After incision the fascia in the direction of the muscle bundles between the facial nerve going dorsally and the parotid duct located ventrally, we bluntly dissected the muscle and penetrated to the lateral surface of the mandible at the point of prominence. This was followed by the identification of the bony ridge. In the direction caudal to the prominence, we removed a part of the bone and exposed the neurovascular bundle within 3 mm using a round dental cutter of 1.2 mm (N 500.104.001.012 TC, Medin, a.s., Nové Město na Moravě). Preparation using microsurgical equipment ensured that no vascular injury occurred during the actual resection of the nerve. After removal of the 3 mm nerve, rinsing of the wound with 1 ml of saline solution was followed by adaptation of the muscle edges with a nonabsorbable suture (Prolene 4/0) and suturing of the skin with the same material (26).

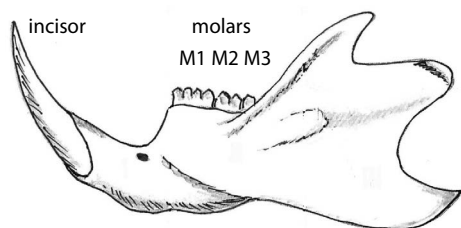
---

## Animal killing and extraction of the molars

The animals were weighed after four weeks and killed using a lethal dose of intraperitoneally injected thiopental. Individual molars (M1, M2, M3) were extracted successively from the mandible (both sides). The teeth were mechanically cleaned and rinsed in water for injection.

## Chemical analysis

10–20 mg of dried samples the individual teeth were transferred into 10 ml measuring vessels, poured over with 0.5 ml of concentrated  $\text{HNO}_3$  and subsequently dissolved by careful heating on a hot plate at about  $100^\circ\text{C}$ . After cooling, the vessels were refilled with deionized water. A blank was prepared for each batch of 20 samples. The quality of the measurements was tested by analysis of a standard reference material (SRM 1400, Bone Ash, National Institute of Standards and Technology, USA). Differences between measured and certified concentrations were less than 10 % RSD (relative standard deviation). Acids of p. p. purity from Merck (Darmstadt, Germany) and deionized water from MilliQPlus (Millipore, USA) were used for the preparation of the solutions. The elemental content of the minerals was determined by inductively coupled plasma mass spectrometry (ICP MS, X Series II, Fisher Scientific, GmbH, Bremen, Germany) under the following conditions: ICP power 1350 W, measurement mode „peak jump“, measurement time  $3 \times 50$  s, ion optics parameters optimized Ge, Re and Rh (Astasol, Analytika ČR) with a concentration of  $20 \mu\text{g}\cdot\text{l}^{-1}$ , gas flow rates: 13.5 l/min (cooling), 0.7 l/min (additional), 0.65 l/min (softener). The isotopes  $^{72}\text{Ge}$ ,  $^{103}\text{Rh}$ ,  $^{185}\text{Re}$  were measured as internal standards. Multi-element standard solutions of Astasol (Analytika ČR) diluted to 2% v/v  $\text{HNO}_3$  were used as calibration solutions.



**Fig. 1:** Diagram of rat mandible.



---

# STATISTICAL ANALYSIS

## Animal weight gain

The Kruskal-Wallis test was used to compare the weight gain of animals after 4 weeks between the groups.

## Comparison of elemental content in molars

The effects of group membership (control (C), experimental (E), "sham" (S)), molar location (M1, M2, M3), and side (left (L), right (P)) were tested using an ANOVA model comprising factors without replication: Group (C, E, S) and factor with replication: Location (M1, M2, M3) and Side (L, P), from interactions between them, and from the factor Subject to account for interindividual variability between animals. The ANOVA model was followed by multiple comparisons using the least significant difference method.

Next, the effect of molar location (M1, M2, M3) and side (L, P) in each group was analysed using ANOVA models consisting of factors with replication: Location (M1, M2, M3) and Side (L, P), an interaction between them, and a Subject factor to account for interindividual variability between animals.

Individual dependent variables were power transformed to achieve constant variance and symmetric distribution of data and residuals (22). Homogeneity of data and residuals was checked according to a procedure described elsewhere (23,24). Statgraphics Centurion version 18 statistical software (The Plains, Virginia, USA) was used for calculations.

Null hypotheses were tested for all factors and interactions between them. In particular, these were: the factor differences between groups, the group  $\times$  location interaction, the side  $\times$  group interaction, the side  $\times$  location interaction, and the side  $\times$  group  $\times$  location interaction.

# RESULTS

## Change in animal weight

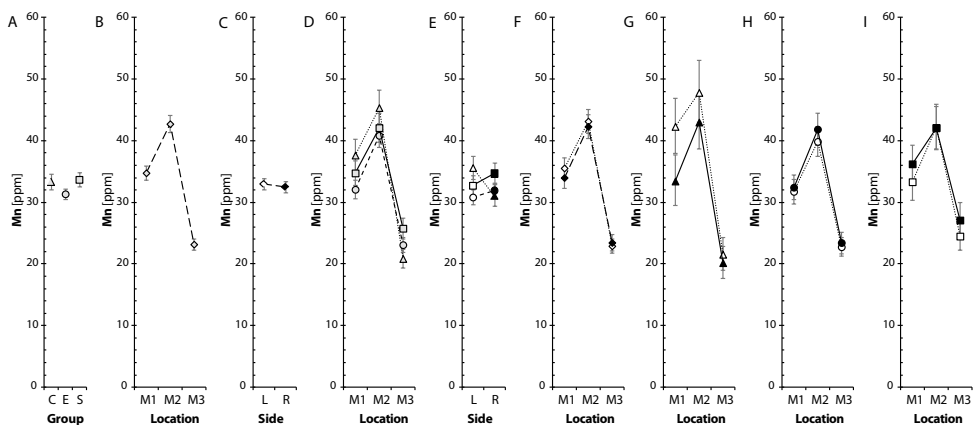
We did not find any statistically significant differences in weight gain between the groups during the period under study.

## Elements analysed

In all groups were analysed 7 elements: Mn, Co, Ni, Cu, Rb, Mo and Ba (**Graphs 1–7**).

## Changes in elements content in mandibular molars (M1–M3)

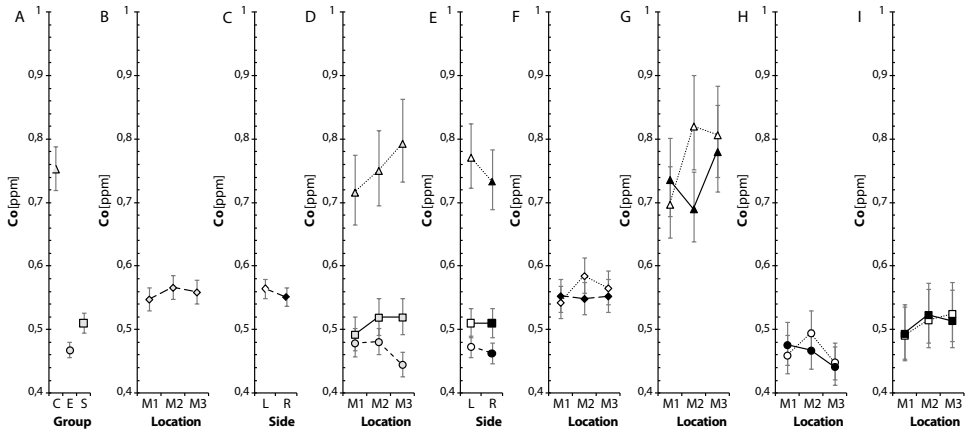
For **Mn** content, we proved no difference between the groups (Panel A). There was a clear difference between the left and right sides in group-C (higher element content was on the left side), but we did not prove this difference in group-E and group-S (Panel E). The difference between M1 and M3 and between M2 and M3 in group-C was more pronounced than in group-E and group-S (Panel D), (**Graph 1**). **Co** content was lower in group-E and group-S compared to group-C. At the same time, there was a difference between group-E and group-S (Panel A), (**Graph 2**). **Ni** content was lower in group-E and higher in group-S compared to group-C (Panel A), (**Graph 3**). For **Cu** content, we found a difference only between group-S and group-E (Panel A), (**Graph 4**). For **Rb** content, there was a difference only between group-S and group-E (Panel A). In all groups, the element content was lower



**Graph 1:** The relationship of **Mn** (ppm =  $\mu\text{g/g}$ ) content versus group, sampling site and sampling side was assessed by ANOVA model. The model consisted of the factor without repetition: **group** (**control (C)**, **experimental (E)**) and „**sham**“ (**S**), factors with repetition: **Sampling site** (three sampling sites were examined: **M1**, **M2** and **M3**) and **Side** (**left (L)** versus **right (R)**), the interactions between them, and the factor **Subject** explaining interindividual variability. **F** represents Fisher's statistic and **p** indicates the statistical significance of the factors and interactions. The individual symbols with error bars represent the retransformed means with their 95% confidence intervals (**triangles, circles and squares symbolize the C, E and S groups respectively, squares rotated at 45° summarize for all groups**). **Solid and empty symbols represent the right and left sampling sides, respectively, and grey symbols represent the summary for both sides**. 95% confidence intervals are calculated using the method of least significant difference ( $p < 0.05$ ). Confidence intervals that do not overlap indicate a mutually significant difference between the corresponding group or subgroup means. Statgraphics Centurion version 18 statistical software from Statgraphics Technologies, Inc. (The Plains, Virginia, USA) was used for statistical analysis.

ANOVA: Group:  $F=3$ ,  $p=0.055$  (**Panel A**); Location:  $F=158.9$ ,  $p < 0.001$  (**Panel B**); Side:  $F=0.3$ ,  $p=0.6$  (**Panel C**); Group  $\times$  Location:  $F=3.6$ ,  $p=0.009$  (**Panel D**); Group  $\times$  Side:  $F=4.1$ ,  $p=0.019$  (**Panel E**); Location  $\times$  Side:  $F=0.5$ ,  $p=0.624$  (**Panel F**); Group  $\times$  Location  $\times$  Side:  $F=0.6$ ,  $p=0.702$ ; Subject (Group):  $F=3.8$ ,  $p < 0.001$ .

Group C – Location:  $F=54.4$ ,  $p < 0.001$ ; Side:  $F=4.7$ ,  $p=0.04$ ; Location  $\times$  Side:  $F=0.7$ ,  $p=0.496$  (**Panel G**); Subject:  $F=4.1$ ,  $p=0.008$ . Group E – Location:  $F=77.7$ ,  $p < 0.001$ ; Side:  $F=0.8$ ,  $p=0.372$ ; Location  $\times$  Side:  $F=0.1$ ,  $p=0.939$  (**Panel H**); Subject:  $F=4.5$ ,  $p < 0.001$ . Group S – Location:  $F=31.3$ ,  $p < 0.001$ ; Side:  $F=1.4$ ,  $p=0.248$ ; Location  $\times$  Side:  $F=0.4$ ,  $p=0.697$  (**Panel I**); Subject:  $F=2.6$ ,  $p=0.029$ .



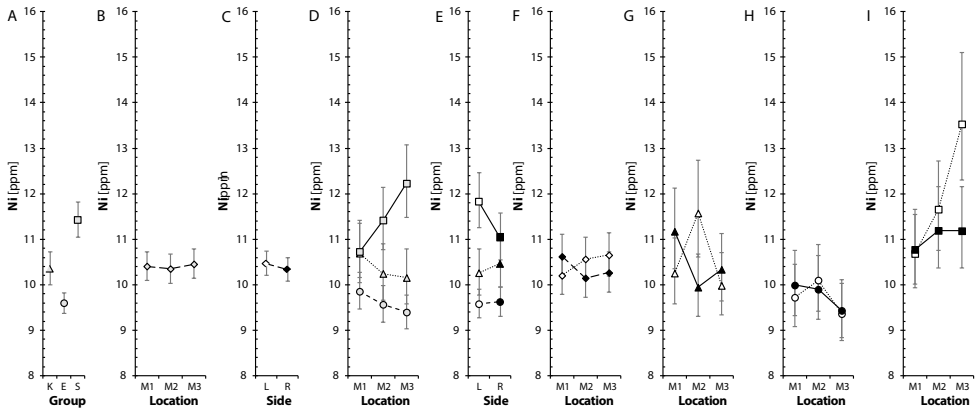
**Graph 2:** The relationship of Co (ppm) content versus group, sampling site and sampling side was assessed by ANOVA model. The symbols and labels are the same as in Graph 1.

ANOVA: Group:  $F=96.4$ ,  $p<0.001$  (**Panel A**); Site:  $F=0.5$ ,  $p=0.607$  (**Panel B**); Side:  $F=0.7$ ,  $p=0.418$  (**Panel C**); Group  $\times$  Site:  $F=1.4$ ,  $p=0.228$  (**Panel D**); Group  $\times$  Side:  $F=0.2$ ,  $p=0.837$  (**Panel E**); Location  $\times$  Side:  $F=0.8$ ,  $p=0.473$  (**Panel F**); Group  $\times$  Location  $\times$  Side:  $F=0.4$ ,  $p=0.829$ ; Subject (Group):  $F=7.2$ ,  $p<0.001$

Group C – Location:  $F=1.6$ ,  $p=0.232$ ; Side:  $F=1.1$ ,  $p=0.305$ ; Location  $\times$  Side:  $F=2$ ,  $p=0.159$  (**Panel G**); Subject:  $F=1.8$ ,  $p=0.154$

Group E – Location:  $F=1.4$ ,  $p=0.269$ ; Side:  $F=0.1$ ,  $p=0.751$ ; Location  $\times$  Side:  $F=0.5$ ,  $p=0.632$  (**Panel H**); Subject:  $F=9.7$ ,  $p<0.001$

Group S – Location:  $F=0.5$ ,  $p=0.603$ ; Side:  $F=0$ ,  $p=0.998$ ; Location  $\times$  Side:  $F=0.1$ ,  $p=0.953$  (**Panel I**); Subject:  $F=3.5$ ,  $p=0.006$



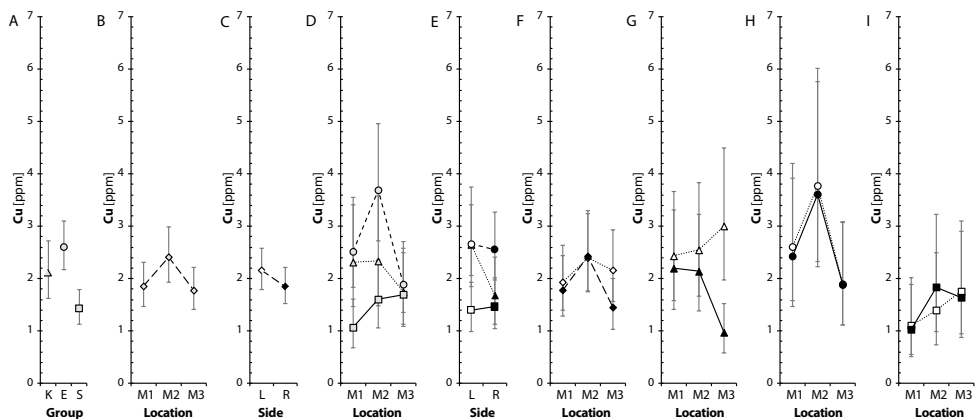
**Graph 3:** The relationship of Ni (ppm) content versus group, sampling site and sampling side was assessed by ANOVA model. The symbols and labels are the same as in Graph 1.

ANOVA: Group:  $F=18.4$ ,  $p<0.001$  (**Panel A**); Site:  $F=0.1$ ,  $p=0.95$  (**Panel B**); Side:  $F=0.2$ ,  $p=0.626$  (**Panel C**); Group  $\times$  Site:  $F=1.7$ ,  $p=0.15$  (**Panel D**); Group  $\times$  Side:  $F=0.9$ ,  $p=0.398$  (**Panel E**); Location  $\times$  Side:  $F=1.1$ ,  $p=0.345$  (**Panel F**); Group  $\times$  Location  $\times$  Side:  $F=0.6$ ,  $p=0.669$ ; Subject (Group):  $F=8$ ,  $p<0.001$

Group C – Location:  $F=0.7$ ,  $p=0.501$ ; Side:  $F=0.1$ ,  $p=0.823$ ; Location  $\times$  Side:  $F=2.8$ ,  $p=0.079$  (**Panel G**); Subject:  $F=7.9$ ,  $p<0.001$

Group E – Location:  $F=0.9$ ,  $p=0.419$ ; Side:  $F=0$ ,  $p=0.9$ ; Location  $\times$  Side:  $F=0.1$ ,  $p=0.893$  (**Panel H**); Subject:  $F=8.4$ ,  $p<0.001$

Group S – Location:  $F=2.7$ ,  $p=0.085$ ; Side:  $F=2.2$ ,  $p=0.148$ ; Location  $\times$  Side:  $F=1.4$ ,  $p=0.264$  (**Panel I**); Subject:  $F=3.8$ ,  $p=0.004$



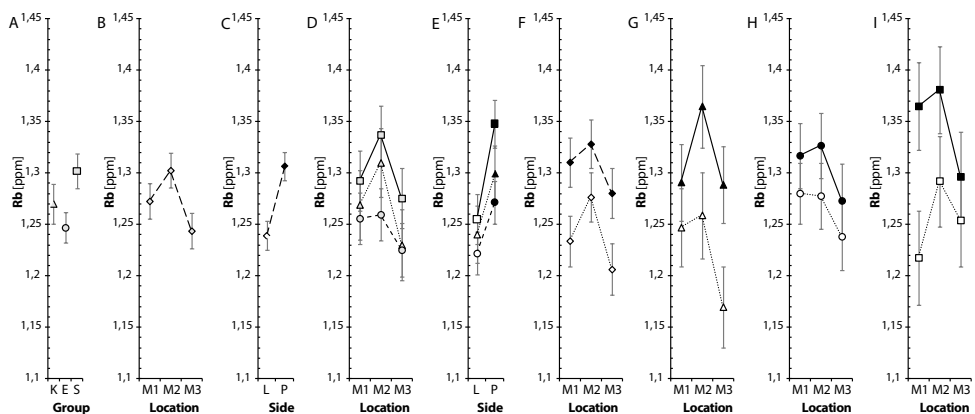
**Graph 4:** The relationship of **Cu** (ppm) content versus group, sampling site and sampling side was evaluated by ANOVA model. The symbols and labels are the same as in Graph 1.

ANOVA: Group:  $F=4.2$ ,  $p=0.017$  (**Panel A**); Site:  $F=1.1$ ,  $p=0.339$  (**Panel B**); Side:  $F=0.7$ ,  $p=0.407$  (**Panel C**); Group  $\times$  Site:  $F=0.9$ ,  $p=0.491$  (**Panel D**); Group  $\times$  Side:  $F=0.6$ ,  $p=0.548$  (**Panel E**); Location  $\times$  Side:  $F=0.4$ ,  $p=0.643$  (**Panel F**); Group  $\times$  Location  $\times$  Side:  $F=0.3$ ,  $p=0.864$ ; Subject (Group):  $F=2.4$ ,  $p=0.001$

Group C – Location:  $F=0.6$ ,  $p=0.537$ ; Side:  $F=3.7$ ,  $p=0.065$ ; Location  $\times$  Side:  $F=1.8$ ,  $p=0.187$  (**Panel G**); Subject:  $F=7.5$ ,  $p<0.001$

Group E – Location:  $F=1.9$ ,  $p=0.157$ ; Side:  $F=0$ ,  $p=0.883$ ; Location  $\times$  Side:  $F=0$ ,  $p=0.996$  (**Panel H**); Subject:  $F=2$ ,  $p=0.041$

Group S – Location:  $F=0.7$ ,  $p=0.5$ ; Side:  $F=0$ ,  $p=0.894$ ; Location  $\times$  Side:  $F=0.1$ ,  $p=0.893$  (**Panel I**); Subject:  $F=1.7$ ,  $p=0.141$



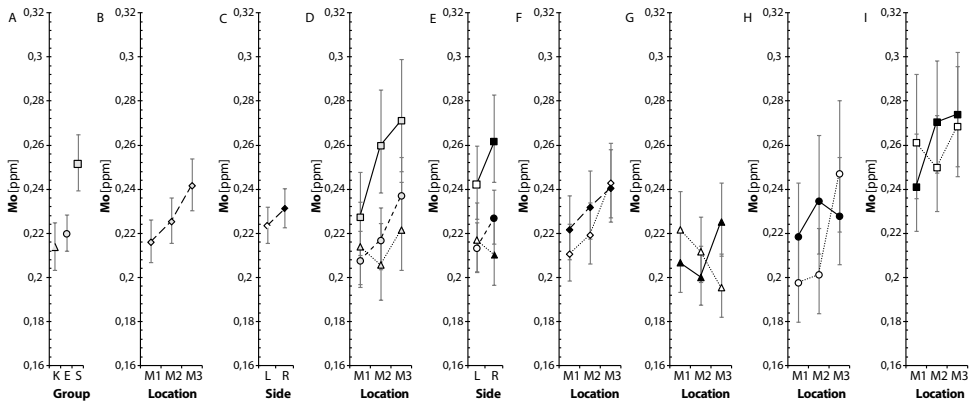
**Graph 5:** The relationship of **Rb** (ppm) content versus group, sampling site and sampling side was assessed by ANOVA model. Symbols and labels are the same as in Graph 1.

ANOVA: Group:  $F=6$ ,  $p=0.004$  (**Panel A**); Site:  $F=5.8$ ,  $p=0.004$  (**Panel B**); Side:  $F=22.8$ ,  $p<0.001$  (**Panel C**); Group  $\times$  Site:  $F=0.5$ ,  $p=0.745$  (**Panel D**); Group  $\times$  Side:  $F=1$ ,  $p=0.357$  (**Panel E**); Location  $\times$  Side:  $F=0.3$ ,  $p=0.752$  (**Panel F**); Group  $\times$  Location  $\times$  Side:  $F=1.4$ ,  $p=0.257$ ; Subject (Group):  $F=7.6$ ,  $p<0.001$

Group C – Location:  $F=4.6$ ,  $p=0.02$ ; Side:  $F=16.8$ ,  $p<0.001$ ; Location  $\times$  Side:  $F=1.2$ ,  $p=0.329$  (**Panel G**); Subject:  $F=7.8$ ,  $p<0.001$

Group E – Location:  $F=2.6$ ,  $p=0.085$ ; Side:  $F=4.9$ ,  $p=0.032$ ; Location  $\times$  Side:  $F=0.1$ ,  $p=0.936$  (**Panel H**); Subject:  $F=14.3$ ,  $p<0.001$

Group S – Location:  $F=2.2$ ,  $p=0.126$ ; Side:  $F=13.9$ ,  $p<0.001$ ; Location  $\times$  Side:  $F=1.5$ ,  $p=0.242$  (**Panel I**); Subject:  $F=6.8$ ,  $p<0.001$



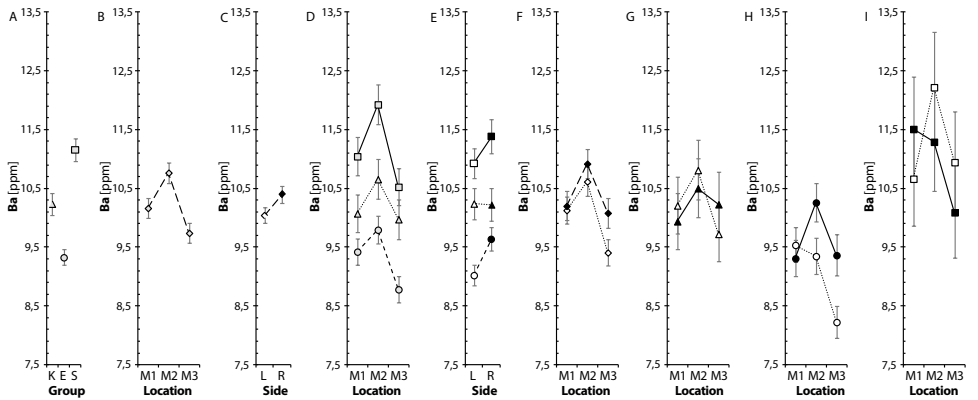
**Graph 6:** The relationship of **Mo** (ppm) content versus group, sampling site and sampling side was assessed by ANOVA model. The symbols and labels are the same as in Graph 1.

ANOVA: Group:  $F=6.5$ ,  $p=0.002$  (**Panel A**); Site:  $F=2.9$ ,  $p=0.059$  (**Panel B**); Side:  $F=0.8$ ,  $p=0.382$  (**Panel C**); Group  $\times$  Site:  $F=0.6$ ,  $p=0.702$  (**Panel D**); Group  $\times$  Side:  $F=0.7$ ,  $p=0.511$  (**Panel E**); Location  $\times$  Side:  $F=0.3$ ,  $p=0.73$  (**Panel F**); Group  $\times$  Location  $\times$  Side:  $F=0.7$ ,  $p=0.597$ ; Subject (Group):  $F=5.3$ ,  $p<0.001$

Group C – Location:  $F=0.3$ ,  $p=0.714$ ; Side:  $F=0$ ,  $p=0.896$ ; Location  $\times$  Side:  $F=2.9$ ,  $p=0.076$  (**Panel G**); Subject:  $F=5.4$ ,  $p=0.002$

Group E – Location:  $F=1.7$ ,  $p=0.202$ ; Side:  $F=1$ ,  $p=0.314$ ; Location  $\times$  Side:  $F=1.4$ ,  $p=0.267$  (**Panel H**); Subject:  $F=7.3$ ,  $p<0.001$

Group S – Location:  $F=0.7$ ,  $p=0.502$ ; Side:  $F=0$ ,  $p=0.922$ ; Location  $\times$  Side:  $F=0.8$ ,  $p=0.483$  (**Panel I**); Subject:  $F=5.1$ ,  $p<0.001$



**Graph 7:** The relationship of **Ba** (ppm) content versus group, sampling site and sampling side was assessed by ANOVA model. The symbols and labels are the same as in Graph 1.

ANOVA: Group:  $F=64.1$ ,  $p<0.001$  (**Panel A**); Site:  $F=17.6$ ,  $p<0.001$  (**Panel B**); Side:  $F=6.2$ ,  $p=0.014$  (**Panel C**); Group  $\times$  Site:  $F=0.9$ ,  $p=0.495$  (**Panel D**); Group  $\times$  Side:  $F=2$ ,  $p=0.143$  (**Panel E**); Location  $\times$  Side:  $F=1.7$ ,  $p=0.192$  (**Panel F**); Group  $\times$  Location  $\times$  Side:  $F=2$ ,  $p=0.103$ ; Subject (Group):  $F=13.2$ ,  $p<0.001$

Group C – Location:  $F=2.3$ ,  $p=0.118$ ; Side:  $F=0$ ,  $p=0.942$ ; Location  $\times$  Side:  $F=0.9$ ,  $p=0.424$  (**Panel G**); Subject:  $F=9.9$ ,  $p<0.001$

Group E – Location:  $F=10.6$ ,  $p<0.001$ ; Side:  $F=11.9$ ,  $p=0.001$ ; Location  $\times$  Side:  $F=6$ ,  $p=0.005$  (**Panel H**); Subject:  $F=13.9$ ,  $p<0.001$

Group S – Location:  $F=2.2$ ,  $p=0.127$ ; Side:  $F=0.4$ ,  $p=0.524$ ; Location  $\times$  Side:  $F=1.4$ ,  $p=0.25$  (**Panel I**); Subject:  $F=5.4$ ,  $p<0.001$

on the left side (Panels G, H, I), (**Graph 5**). **Mo** content was higher in group-S compared to group-C and group-E (Panel A), (**Graph 6**). **Ba** content was lower in group-E compared to group-C. Element content was higher in group-S compared to group-C, (Panel A). In group-E, there was a difference between the left and right side in M2 and in M3 (lower element content was on the left side), (Panel H). This difference was not demonstrated in group-C and group-S (Panels G, I), (**Graph 7**).

| Changes to content               | Elements of       |
|----------------------------------|-------------------|
| Reduction                        | Co, Ni, Ba        |
| Lower content in L compared to R | Ba (in M2 and M3) |

**Table 1a:** Effect of NAI interruption on the elemental content of the mandibular molars. Left side (L), right side (R), molars (M1–M3)

| Changes to content                           | Elements of                        |
|--|------------------------------------|
| Reduction                                    | <b>Co</b>                          |
| Increase                                     | <b>Ni, Mo, Ba</b>                  |
| Reducing the difference                      | Mn (between: M1 and M3, M2 and M3) |
| Disappearance of differences between L and R | Mn                                 |

**Table 1b:** Effect of surgical approach on the elemental content of the mandibular molars. Left side (L), right side (R), molars (M1–M3)

Under the influence of the surgical approach, elements are listed:

1. Where there was no statistically significant difference between Group-E and Group-S, but there was a difference between the groups and group-C (normal font).
2. Where there was a statistically significant difference between group-S and the other groups (bold font).

## DISCUSSION

The effect of innervation on dental tissues has been described by various authors (**3,5,14,17**). Jacobsen and Heyeraas (**17**) reported that neuropeptides CGRP and substance P are involved in dentin formation. The authors also described the effect of capsaicin and IAN transection on first molar dentin formation in rats. The study showed that capsaicin reduced CGRP- and substance P-immunoreactive fibrils in the pulp. IAN transection resulted in almost complete loss of immunoreactive fibrils in the pulp. In both groups, dentin formation was reduced in comparison with the control group (**17**).

The results of our study show that similar changes that occur on the operated side also occur on the opposite side.

---

The nervous tissue has to reach in its own process of growth full access and possibility to influence every somatic cell that is attached to nerve cells, including cells that regulate bone and tooth mineralisation, as was researched and put in the concepts of Osteoneural Growth Relations by Czech neuroscientist prof. Milan Roth. Our study fits in Roth's studies on experimental teratogenesis in which also the mandible was part of his observations (**32,33**).

Kunc (**18**) documented the disappearance of secondary neuralgia after surgery on the contralateral side. He found that the contralateral second neuron, which runs near the hilus nucleus caudalis after crossing, is also affected by the vertical nucleotomy. This fact explains our results (change in element content also on the contralateral side), although the IAN transection was unilateral, the secondary nerve ending was also affected.

A study published by Travers (**37**) suggests that the spinal trigeminal nucleus influences the afferentation of the same-sided motor nucleus of the trigeminus and, by way of connections through the reticular formation, hypothalamus and cerebral cortex, influences the secondary area supplied by the nervus trigeminus.

It is clear from this study that transection of the IAN will cause changes in the spinal trigeminal nucleus and affect the other side of the jaw.

This situation can affect the mastication of the animal and thus the load on the jaw. Various authors have reported that jaw loading affects bone mineralization, which varies in different parts of the mandible (**10,16,35**).

We believe that these influences are involved in the changes in the elemental content of the mandibular molars and especially in the simultaneous changes in the elemental content on both sides of the mandible, as we have shown in our study.

We did not show any statistically significant change in weight gain over the 4-week period. Therefore, we do not assume an effect of dietary intake on the content of chemical elements in molars.

The available literature does not indicate the effect of the transection of this nerve on the chemical elements of the teeth, so it is difficult to compare it with previous studies.

The statistically significant difference between group-C and group-E, and also the difference between group-E and group-S speak in favour of the impact of nerve transection on the chemical element content. If there is no difference between group-E and group-S, but there is a difference between these groups and group-C, or there is a statistically significant difference between group-S and the other groups, then the results indicate an effect of the actual surgical approach on the chemical elements.

---

The nerve transection led to a decrease in the content of the following elements, Co, Ni and Ba, in the mandibular molars. Furthermore, it was the cause of the difference between the left and right sides for Ba in M2 and in M3 (**Table 1a**).

The actual surgical approach was responsible for the disappearance of the difference between the left and right sides in Mn and the reduction of the difference between M1 and M3 and between M2 and M3. At the same time, it was the cause of the decrease in Co and the increase in Ni, Mo and Ba in group-S. These were the elements for which there was a statistically significant difference between group-S and the other groups (**Table 1b**).

*Based on the abundance* nerve supply to the periosteum and bone (**20**), we hypothesize that changes in elemental content depending on the surgical approach to IAN may be related to the irritation of nerves contained in the periosteum and bone at the site of preparation. We did not demonstrate a major statistically significant difference in Cu and Rb content.

After an injury to the IAN in connection with maxillofacial surgery, trauma or planned nerve severance during mandibular osteotomy or resection procedures, major changes in the inorganic component of the molars must be anticipated. It is therefore necessary to consider all the consequences of these changes on the prognosis of the individual molars in the mandible.

## CONCLUSION

The results confirmed our hypothesis of the effect of IAN disruption on the inorganic component of the mandibular molars in rats. This fact allows us to assume changes in the elemental content of human mandibular molars caused by IAN transection, and thus their influence on the nervous system. The study shows that these changes affect molars on both sides of the mandible. The results further suggest that the surgical approach to the nerve itself will affect tooth mineralisation.

Future studies should focus on the mechanism of action of sensory innervation on the homeostasis of chemical elements in teeth and mandibular bone. At the same time, it will be necessary to monitor the causes of the influence on the contralateral side of the mandible, including the possible influence on other branches of the trigeminal nerve and the associated possible changes in the bone and dental tissues of the maxilla.

## Acknowledgements

The authors would like to thank Maria Fayadová (Institute of Geochemistry, Mineralogy and Mineral Resources, Faculty of Science, Charles University) for her help in the mineralization of the samples. Part of the equipment used for this study was acquired through the Operational Programme Prague –Competitiveness (project CZ.2.16/3.1.00/21516). The research was supported by the Progres Q35/LF1 grant.



---

## LITERATURA

1. ABOU NEEL EA, ALJABO A, STRANGE A, IBRAHIM S, COATHUP M, YOUNG AM, BOZEC L, MUDERA V. Demineralization-remineralization dynamics in teeth and bone. *Int J Nanomedicine*. 2016;11:4743–4763.
2. BAXMANN M. Mental paresthesia and orthodontic treatment. *Angle Orthod*. 2006;76:533–537
3. BERKOVITZ BKB. Oral cavity. Chapter 31. In: Standing S. (ed.) *Gray's Anatomy: The Anatomical Basis of Clinical Practice*. Forty-first edition. New York: Elsevier Limited, 2016:507–533.
4. BHAT P, CARIAPPA KM. Inferior alveolar nerve deficits and recovery following surgical removal of impacted mandibular third molars. *J Maxillofac Oral Surg*. 2012;11:304–308.
5. BYERS MR, SUZUKI H, MAEDA T. Dental neuroplasticity, neuro-pulpal interactions, and nerve regeneration. *Microsc Res Tech*. 2003;60:503–515.
6. CURZON MEJ, CROCKER DC. Relationships of trace elements in human tooth enamel to dental caries. *Arch Oral Biol*. 1978;23:647–653.
7. CURZON MEJ, CUTRESS TW. Trace elements and dental disease. Boston: John Wright, PSG Inc, Boston, 1983.
8. ČIHÁK, R. Anatomie 2. 3. vydání. Praha: Grada Publishing, 2013:22–42.
9. ČIHÁK, R. Anatomie 3. 3. vydání. Praha: Grada Publishing, 2016:537–548.
10. DE JONG WC, VAN RUIJVEN LJ, BRUGMAN P, LANGENBACH GE. Variation of the mineral density in cortical bone may serve to keep strain amplitudes within a physiological range. *Bone*. 2013;55:391–399.
11. DERMIENCE M, LOGNAY G, MATHIEU F, GOYENS P. Effects of thirty elements on bone metabolism. *J Trace Elem Med Biol*. 2015;32:86–106.
12. FISCHER A, WIECHUŁA D, POSTEK-STEFAŃSKA L, KWAPULIŃSKI J. Concentrations of metals in maxilla and mandible deciduous and permanent human teeth. *Biol Trace Elem Res*. 2009;132:19–26.
13. FISCHER A, WIECHUŁA D, PRZYBYŁA-MISZTELA C. Changes of concentrations of elements in deciduous teeth with age. *Biol Trace Elem Res*. 2013;154:427–432.
14. FRISTAD I. Dental innervation: functions and plasticity after peripheral injury. *Acta Odontol Scand*. 1997;55:236–254.
15. GHADIMI E, EIMAR H, MARELLI B, NAZHAT SN, ASGHARIAN M, VALI H, TAMIMI F. Trace elements can influence the physical properties of tooth enamel. *Springerplus*. 2013;2: 499. eCollection.
16. HICHIJO N, TANAKA E, KAWAI N, VAN RUIJVEN LJ, LANGENBACH GEJ. Effects of Decreased Occlusal Loading during Growth on the Mandibular Bone Characteristics. *PLoS One*. 2015;10:e0129290.
17. JACOBSEN EB, HEYERAAS KJ. Effect of capsaicin treatment or inferior alveolar nerve resection on dentine formation and calcitonin gene-related peptide- and substance P-immunoreactive nerve fibres in rat molar pulp. *Arch Oral Biol*. 1996;41:1121–1131.
18. KUNC Z. Bilateral trigeminal neuralgia. *Česk Neurol Neurochir*. 1976;39:305–309.
19. LANE DW, PEACH DF. Some observations on the trace element concentrations in human dental enamel. *Biol Trace Elem Res*. 1997;60:1–11.
20. LERNER UH, PERSSON E, LUNDBERG P. Kinins and neuro-osteogenic factors. In: Bilezikian JP, Raisz LG, Martin TJ. (eds.) *Principles of Bone Biology*, 3<sup>rd</sup> edition, San Diego: Academic Press, 2008, 1025–1057.
21. MACIEJEWSKA K, DRZAZGA Z, KASZUBA M. Role of trace elements (Zn, Sr, Fe) in bone development: energy dispersive X-ray fluorescence study of rat bone and tooth tissue. *Biofactors*. 2014;40:425–435.
22. MELOUN M, HILL M, MILITKÝ J, KUPKA K. Transformation in the PC-aided biochemical data analysis. *Clin Chem Lab Med*. 2000;38:553–559.

- 
23. MELOUN M, MILITKÝ J, HILL M, BRERETON RG. Crucial problems in regression modeling and their solutions. *Analyst*. 2002;127:433–450.
  24. MELOUN M, HILL M, MILITKÝ J, VRBÍKOVÁ J, STANICKÁ S, SKRHA J. New methodology of influential point detection in regression model building for the prediction of metabolic clearance rate of glucose. *Clin Chem Lab Med*. 2004;42:311–322.
  25. NELSON SJ. Wheeler's dental anatomy, physiology, and occlusion. 10<sup>th</sup> edition. St. Louis: Elsevier/Saunders, 2015.
  26. NĚMEC I, SMRČKA V, MAZÁNEK J, POKORNÝ J. Transection of inferior alveolar nerve in the rat – neuroanatomical study and experimental model. *Acta chir plast*. 2018c;60(2–4): 48–53.
  27. NĚMEC I, SMRČKA V, MIHALJEVIČ M, HILL M, POKORNÝ J, PÁRAL V, PRAČKOVÁ I. Effect of alveolar nerve transection on the inorganic component of molars of rat mandible. *Prague Med Rep*. 2022;123(1):5–19.
  28. OLIVEIRA JP, QUERIDO W, CALDAS RJ, CAMPOS AP, ABRAÇADO LG, FARINA M. Strontium is incorporated in different levels into bones and teeth of rats treated with strontium ranelate. *Calcif Tissue Int*. 2012;91:186–195.
  29. OZKAN BT, CELIK S, DURMUS E. Paresthesia of the mental nerve stem from periapical infection of mandibular canine tooth: a case report. *Oral Surg Oral Med Oral Pathol Oral Radiol Endod*. 2008;105:e28–31.
  30. REITZNEROVÁ E, AMARASIRIWARDENA D, KOPČÁKOVÁ M, BARNES RM. Determination of some trace elements in human tooth enamel. *Fresenius J Anal Chem*. 2000;367:748–754.
  31. RENTON T. Prevention of iatrogenic inferior alveolar nerve injuries in relation to dental procedures. *Dent Update*. 2010;37:350–352, 354–356, 358–360.
  32. Roth M. Die experimentelle Skeletteratogenese: Eine Störung des relativen osteo-neuralen Wachstums. *Gegenbaurs Morphol Jahrb*. 1976;122:686-730.
  33. Roth M. Neurovertebral and osteoneural growth relations; a concept of normal and pathological development of the skeleton. Brno: J.E. Purkyně University, Medical Faculty, 1985.
  34. SINGH RK, PAL US, SINGH P, SINGH G. Role of fixation in posttraumatic nerve injury recovery in displaced mandibular angle fracture. *Natl J Maxillofac Surg*. 2016;7:29–32.
  35. TANAKA E, SANO R, KAWAI N, LANGENBACH GE, BRUGMAN P, TANNE K, VAN EIJDEN TM. Effect of food consistency on the degree of mineralization in the rat mandible. *Ann Biomed Eng*. 2007;35:1617–1621.
  36. TAY AB, LAI JB, LYE KW, WONG WY, NADKARNI NV, LI W, BAUTISTA D. Inferior Alveolar Nerve Injury in Trauma-Induced Mandible Fractures. *J Oral Maxillofac Surg*. 2015; 73:1328–1340.
  37. TRAVERS JB. Oromotor nuclei. Chapter 11. In: Paxinos G. (ed.): *The rat nervous system*, Forth edition. San Diego: Academic Press Elsevier, 2015:223–245.
  38. VRBIČ V, ŠTUPAR J, BYRNE AR. Trace element content of primary and permanent tooth enamel. *Caries Res*. 1987;21:37–39.
  39. WILHELM Z. Co je dobré vědět o vápníku. *Prakt Lékáren*. 2007;4:184–189.

Author's address:

**Ivo Němec MD**

Department of Otorhinolaryngology and Maxillofacial Surgery, 3<sup>rd</sup> Faculty of Medicine, Charles University and the Central Military Hospital – Military University Hospital Prague

U vojenské nemocnice 1200

Prague 6, 169 02

E-mail: ivo.nemec@uvn.cz

# NEUROFIBROMATOSIS, TYPE 1: ORTHOPAEDIC TREATMENT OF FIBULAR PSEUDOARTHROSIS IN A CZECH GIRL

## NEUROFIBROMATÓZA, TYP 1: ORTOPEDICKÉ LÉČENÍ PSEUDOARTRÓZY FIBULY U ČESKÉ DÍVKY

Mařík Ivo<sup>1,2</sup>, Zemková Daniela<sup>1,3</sup>, Maříková Alena<sup>1</sup>, Krulišová Veronika<sup>4</sup>, Myslivec Radek<sup>1,5</sup>, Povýšil Ctibor<sup>6</sup>

- <sup>1</sup> Centre for Defects of Locomotor Apparatus I.l.c.; Prague, Czech Republic
- <sup>2</sup> Faculty of Health Care Studies, West Bohemia University; Pilsen, Czech Republic
- <sup>3</sup> Dept. of Paediatrics; University Hospital Motol; Prague, Czech Republic
- <sup>4</sup> GHC Genetics, Prague, Czech Republic
- <sup>5</sup> Orthopaedic and Traumatology Dept; Hospital; Píbram
- <sup>6</sup> Institute of Pathology, 1<sup>st</sup> Faculty of Medicine and General University Hospital, Prague; Czech Republic

e-mail: ambul\_centrum@volny.cz

### SUMMARY

The authors present a very good result of treatment of fibular pseudoarthrosis in a Czech girl with Neurofibromatosis type 1 (NF1). Four surgical procedures were performed from 9 to 13 years of age. The course of treatment and the outcome of the complex treatment at 15 years are documented in the figures. Three of the eight diagnostic criteria of NF1 according to Legius et al. (2021) were observed. The other two criteria were demonstrated by molecular genetic examination at the level of DNA isolated from peripheral blood, which confirmed a pathogenic variant c.1466A>G (p.Tyr489Cys, r.1466\_1527del62) in a heterozygous state in the *NF1* gene in our patient. Histological examination showed poorly differentiated connective tissue of bone muscle between two bone fragments, consistent with pseudoarthrosis.

Neurofibromatosis NF1 with pseudoarthrosis of the tibia or fibula is currently indicated for symptomatic orthopaedic and orthotic treatment with uncertain outcome.

**Key words:** Neurofibromatosis type 1, NF1, radio-clinical and molecular diagnosis, orthopaedic treatment, case report

---

## INTRODUCTION

Neurofibromatosis (NF) is an autosomal dominant disease that belongs to the group of RASopathies. The most common subtypes are referred to as NF1 and NF2 (5,6,13).

**NF1**, known as von Recklinghausen syndrome or disease (Friedrich Daniel von Recklinghausen, 1882), is the result of mutations (about 50% de novo) in a gene located on chromosome 17 in the pericentromeric region of the long arms (at position 17q11.2); its product is a protein called neurofibromin, also called NF-1 protein, which acts as a tumour suppressor. It plays a key role in the regulation of cell proliferation, differentiation and structural organization. The penetrance is reported to be almost 100% (8,9).

The **incidence** of NF1 is reported as 1 in 3 000–5 000, NF2 as 1 in 35 000 live births. Approximately 85% of neurofibromatoses are NF1 type. Both forms of NF have a highly variable course with progression of neurological disorders, mutations and oppressive syndromes with a high risk of malignancy. These hamartomatous disorders are characterized by extensive involvement of multiple organ systems (2,4,13).

The **prognosis** of patients with NF1 depends on the severity of the disease, the presence of malignancy and the extent of the deformity. Those with mild disease may have a reasonable life expectancy, but those with moderate to severe disease have a poor quality of life. Cosmetic and functional limitations significantly affect the quality of life of these patients (2,11,13).

**Symptomatology of NF1 (5,6,7,13):** In childhood, pigmented patches of white coffee colour and neurofibromas that cause neurological manifestations in the brain and spinal cord depending on the localization. Radiographic bone changes are localized mainly in the spine and skull (kypholordoscoliosis, deletion of vertebral bodies and pedicles, asymmetric macrocranium on the skull, orbital dysplasia, deepened sella turcica, etc.) and are diagnosed in 50% of NF-1. The association of neurofibromatosis with pseudoarthrosis of the tibia was described by Ducroquet as early as 1937 (1); erosion of cortical bone, irregular periostoses and even spongiosclerosis; osteomalacia (vitamin D resistant, hypophosphatemic); hyperplasia (macroductyly) or hypoplasia; intraosseous defects, etc. Soft tissue elephantiasis (lymphangio- and haemangiomas) leads to localised gigantism of the limbs (hypertrophic axo-curved bones with thickened cortical bone) and pseudoarthroses. Facial elephantiasis, on the other hand, leads to hypoplasia of the splanchnocranium.

According to a statement from the National Institutes of Health Consensus Development Conference (1998) (11) and (Revised) diagnostic criteria for NF1 (Legius et al. 2021) (4), there are **eight criteria**, two or more of which must be present **to establish NF1 diagnosis**:

- 1) Six or more café-au-lait macules (greater than 5 mm in prepubertal patients; greater than 15 mm in post-pubertal individuals)
- 2) Two or more neurofibromas or one plexiform neurofibroma;
- 3) Axillary or inguinal freckling;

- 
- 4) Optic glioma;
  - 5) Two or more Lisch nodules (iris hamartomas); or two or more choroidal abnormalities
  - 6) A distinctive osseous lesion such as: sphenoid bone dysplasia; anterolateral bowing of tibia (tibial dysplasia) or pseudoarthrosis of a long bone;
  - 7) A pathogenic *NF1* gene variant
  - 8) A parent with NF1 by the above criteria

**Differential diagnosis of NF1** should consider NF2, Legius syndrome, Noonan syndrome, Proteus syndrome, Klippel-Trenaunay syndrome, McCune-Albright syndrome, hemihypertrophy, autosomal dominant familial angioliomatosis, etc. (13).

**Treatment** is symptomatic, namely orthopaedic-prosthetic, orthopaedic-surgical, spondylo-surgical and neurosurgical, aimed at the treatment of scoliosis, pseudoarthrosis, localised gigantism, pressure syndromes, tumours, etc. Malignant bone lesions or sarcomatous changes in the affected nerves localized peripherally are indications for radical surgical treatment (5,6,7,13).

## CASE REPORT

The child was born from the second pregnancy, spontaneous delivery, headed, at term, b.w. 3500 g, b.l. 49 cm, postpartum adaptation physiological. Normal psychomotor development. Since birth, café au lait skin spots observed.

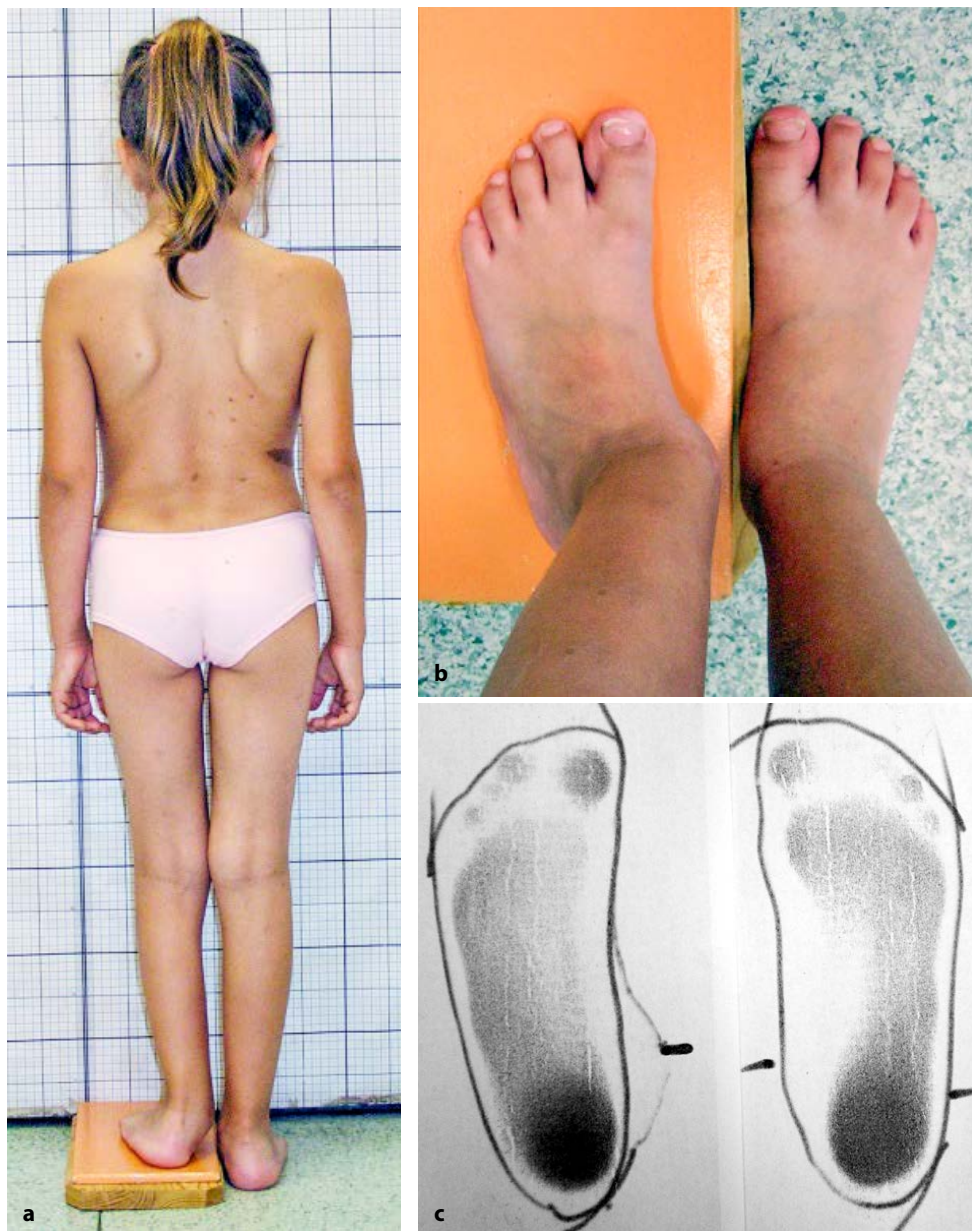A 7.5-year-old girl was first examined at the Centre for Defects of Locomotor Apparatus in Prague for a shortening of the left lower limb, significant flatfoot especially of the left leg and postural scoliosis of the spine. She was recommended from the orthopaedic and prosthetic department of PROTEOR CZ I.l.c. in Ostrava, where orthotic treatment of severe flatfoot was conducted.

On the basis of family history, clinical examination and radiographic findings, a diagnosis of pseudoarthrosis of the distal fibula with neurofibromatosis, type 1 (NF1) was made.

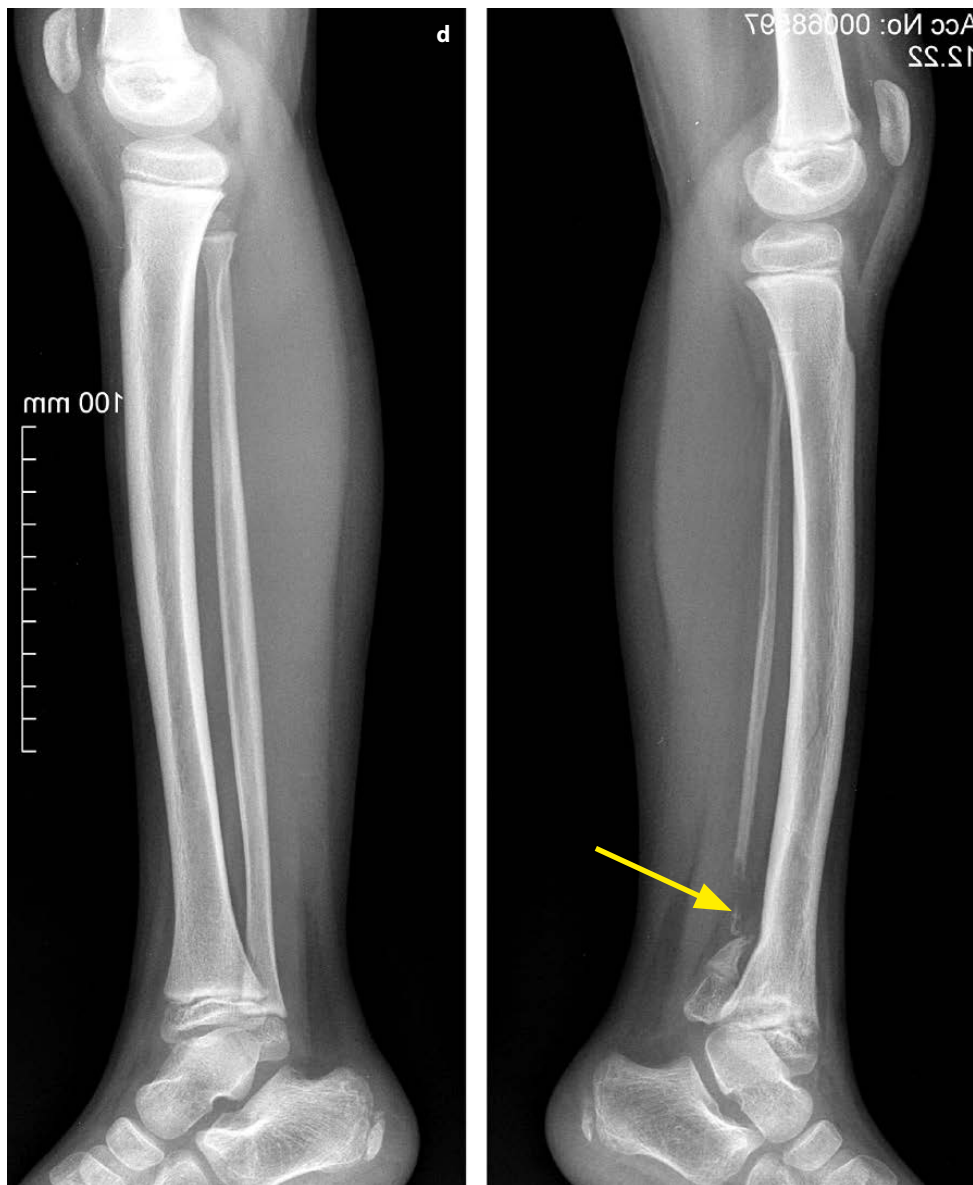
We recommended genetic, neurological, ophthalmological and dermatological examination, and follow up by a pediatrician. The 3 cm shortening of the left lower extremity was corrected with modified footwear. Staged treatment was planned: correction of heel valgus with talocalcaneal extraarticular arthrodesis according to Grice, correction of distal tibia with wedge osteotomy and lengthening of left tibia with circular external fixator according to Ilizarov.

**Genetic examination** was performed at the Department of Medical Genetics, University Hospital in Brno (MUDr. Zdeněk Kalina, CSc.).

*Molecular genetic examination* at the level of DNA isolated from peripheral blood confirmed a pathogenic variant c.1466A>G (p.Tyr489Cys, r.1466\_1527del62) in heterozygous status in the *NF1* gene in our patient. Peer-reviewed experimental studies have demonstrated that this variant causes



**Fig. 1a–d.** 3 cm block corrects shortening of the left lower limb (a); note severe valgus of the left heel, typical café-au-lait macules, flat foot on the left (a, b) and (c) – see podograph and (d) pseudoarthrosis of the left fibula – see arrow at X-ray on the next page (d).



**Fig. 1d.** Pseudoarthrosis of the left fibula – see arrow at X-ray.

---

aberrant splicing resulting in a nonsense variant (p.Tyr489\*) in the NF1 mRNA which causes premature termination of NF1 protein synthesis (10). It has been reported in numerous Neurofibromatosis type 1 patients in the published literature (12). Based on the available information, this variant is classified as pathogenic.

The same pathogenic mutation was detected in the DNA of the proband's mother. This also verified the diagnosis of NF1 in the proband's mother. The proband's older brother has the same pathogenic variant in the *NF1* gene. Conclusion: AD transmission of NF1 from the mother was detected in the family.

**Neurological examination** (MUDr. Marie Kunčíková, Ostrava University Hospital): the **MRI scan** revealed hamartomatous infiltration of the spinal cord. Intracranial MRI examination is not indicated yet. **EMG examination** showed no signs of peripheral neuromuscular lesion of the left lower extremity.

No ocular pathology was found by **eye examination** (MUDr. Dana Křenová, Hodonín).

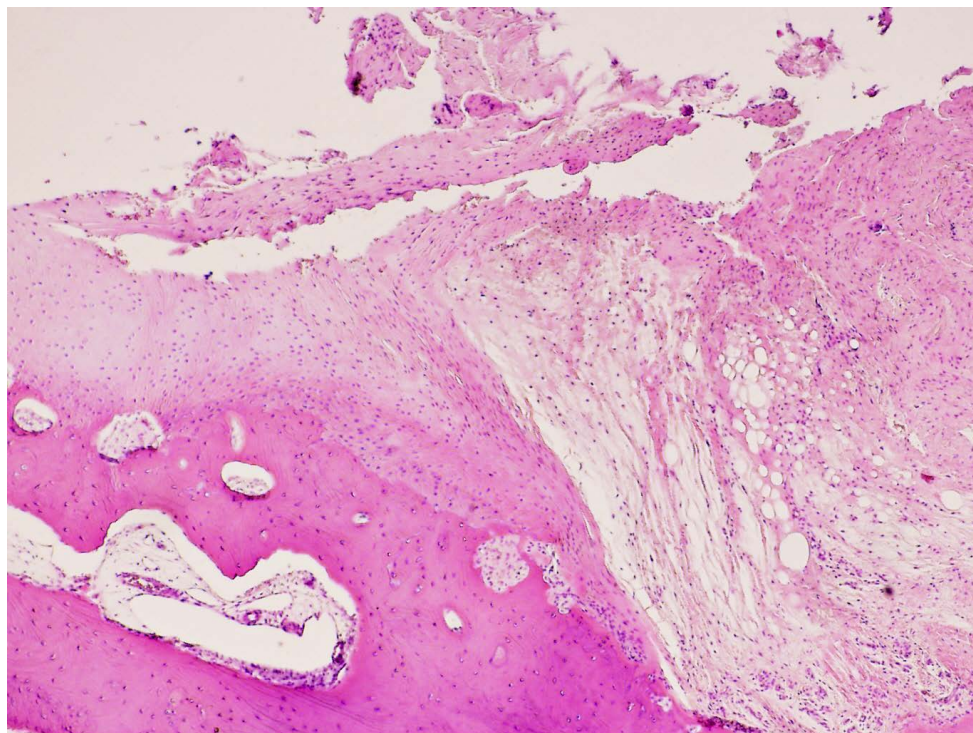
**Anthropological examination** at the age of 8 years and 3 months (Centre for Defects of Locomotor Apparatus in Prague) – conclusion:

- short stature
- insignificant delay in bone age,
- according to the X-ray examination of the hips in standing position, shortening of the left lower extremity was 3.6 cm, shortening of the tibia 2.6 cm,
- the prediction of the left lower extremity shortening was approximately 4.5 cm; the tibia approximately 3.5 cm.

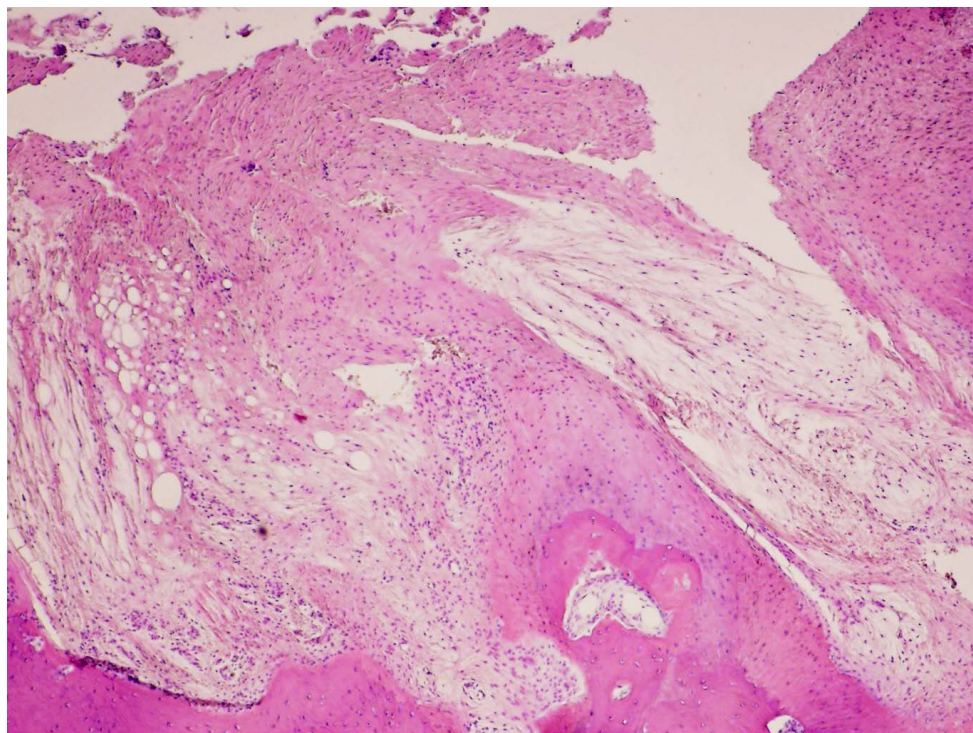
**Histological examination** (prof. MUDr. Ctibor Povýšil, DrSc.) showed poorly differentiated connective tissue of bone muscle between two bone fragments, corresponding to pseudoarthrosis – see **Fig. 2a, b**.

The typical clinical and radiological symptomatology, the course and the very good outcome of the staged orthopaedic treatment, which took place from 9 years of age until the end of growth, are documented and presented in photographs and radiographs:

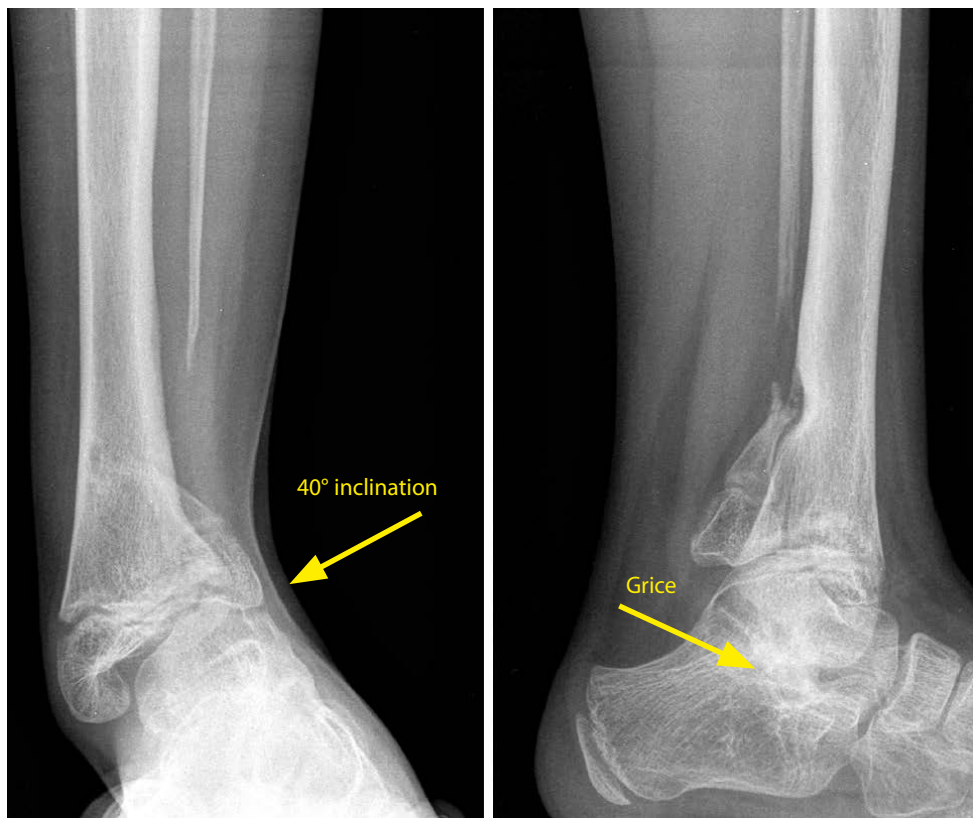




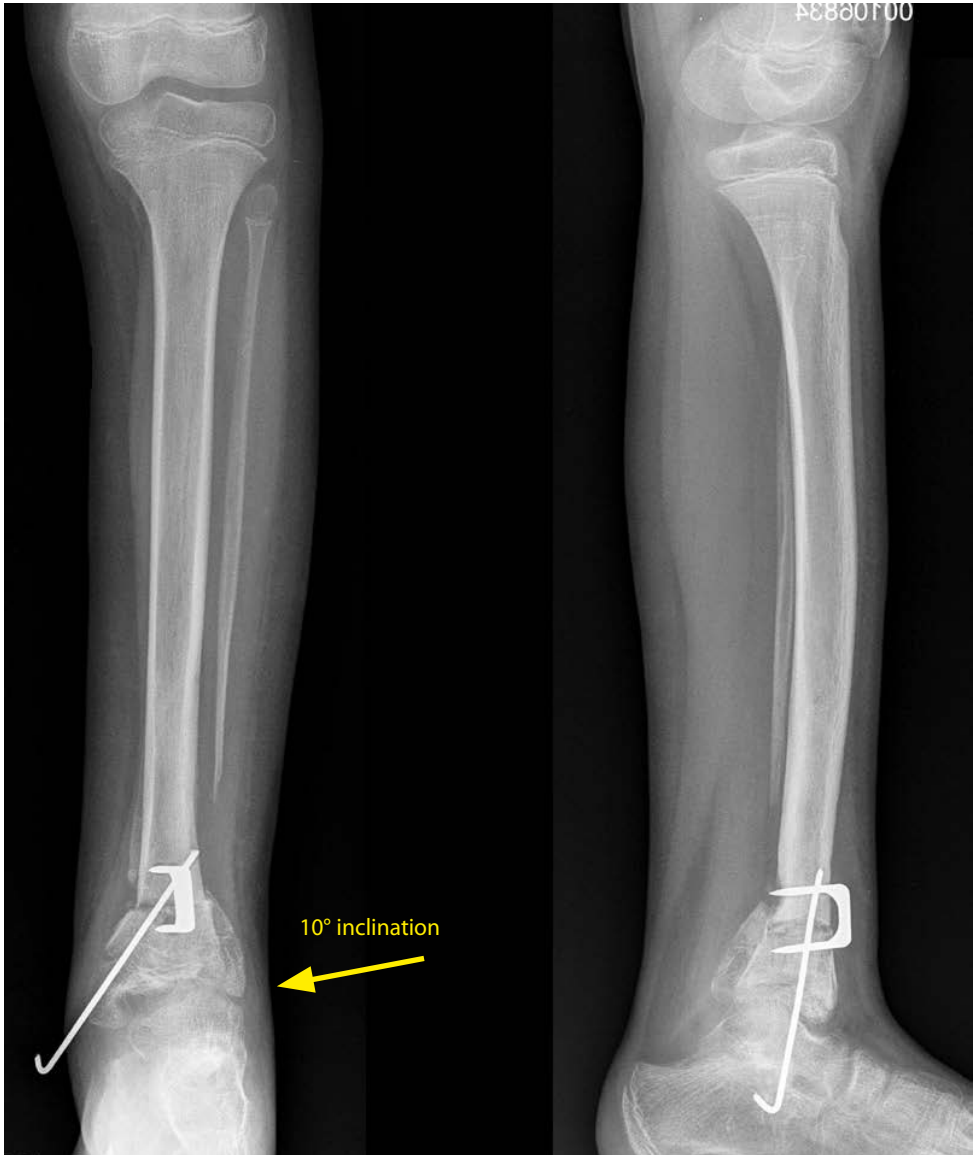
**Fig. 2a, b.** Histological examination: a. Part of poorly differentiated connective tissue of the bone muscle between two bone fragments – suspected pseudoarthrosis; magnified 80x; stained with HE. No neurofibroma structures were found;



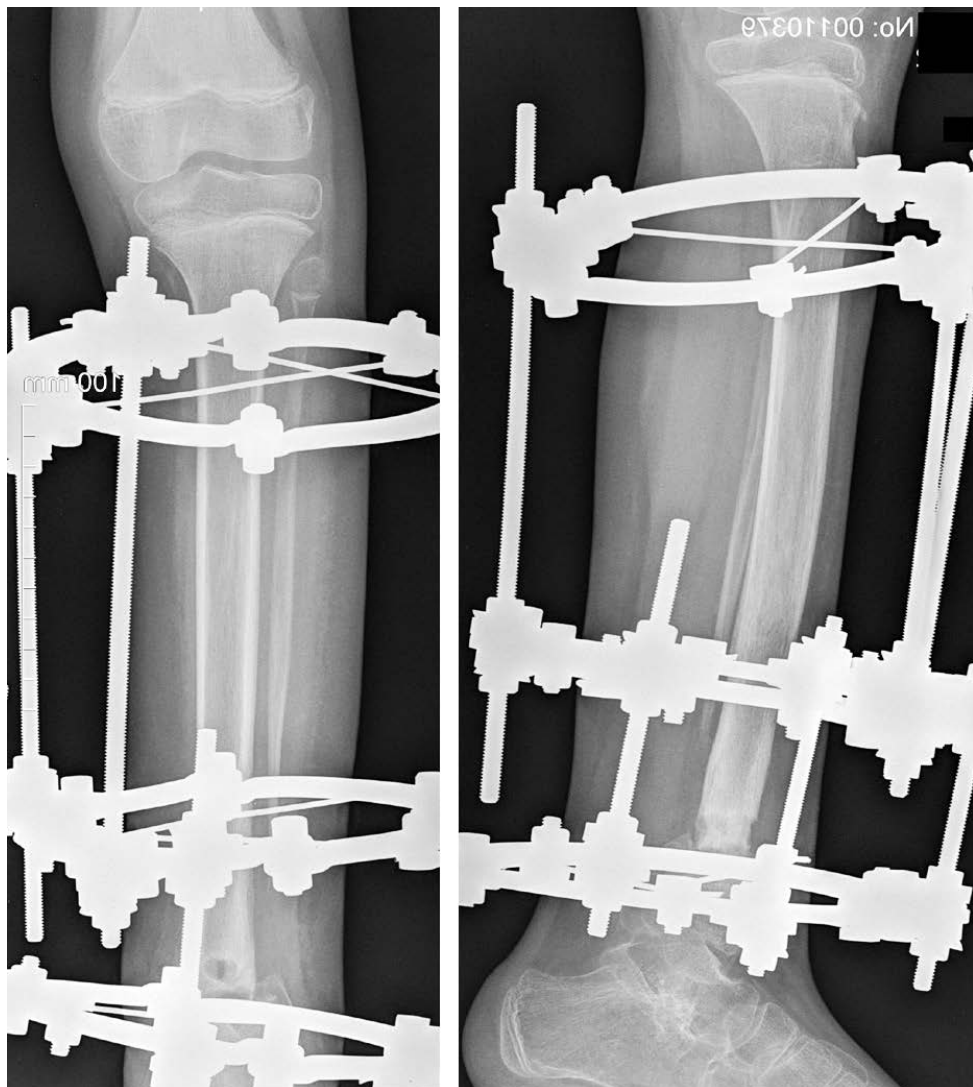**Fig. 2b.** Detail of bone muscle tissue from previous area; magnified 240x; stained with HE. No neurofibroma structures found.



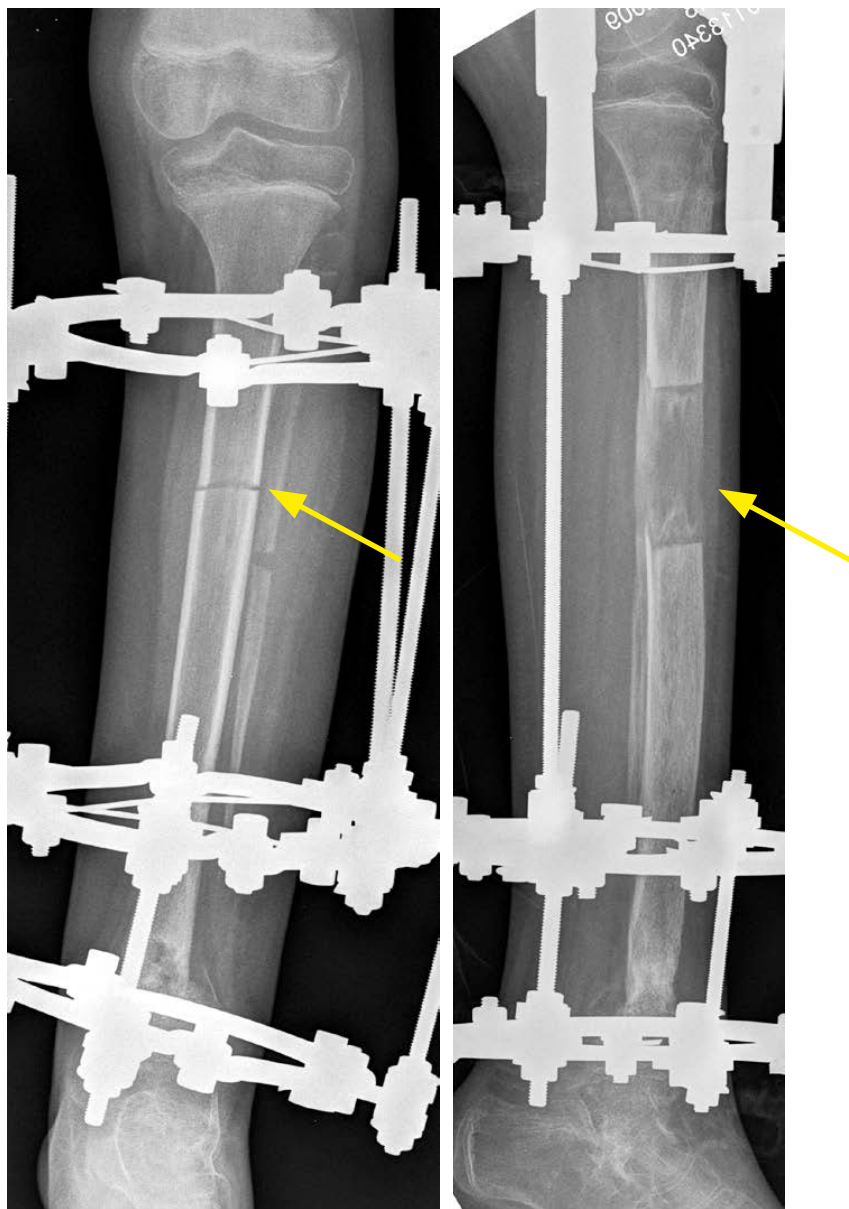
**Fig. 3a. 9 years:** Talo-calcaneal arthrodesis according to Grice, bone tricortical graft taken from the left iliac wing.




**Fig. 3b. 10 years and 10 months:** resection of the pseudoarthrosis of the left distal fibula and corrective osteotomy of the distal tibia, fixation with Blount clamp and K-wire, plaster of Paris fixation. X-rays **3a, b** show correction of 40° of distal tibial tilt (inclination), to 10° tilt – arrows.



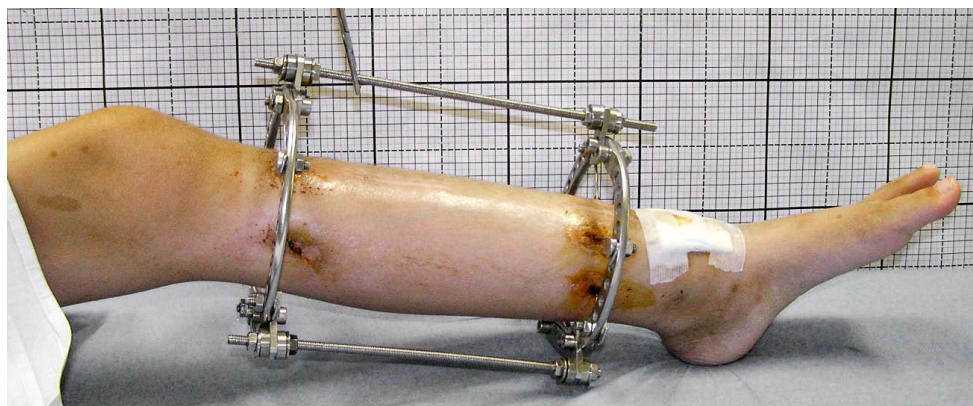
**Fig. 4a. 11 years 1 month:** extraction of Blount clamp; application of external fixation Ilizarov-3 rings on the left tibia; correction of fragments of distal diaphyseal tibia osteotomy.



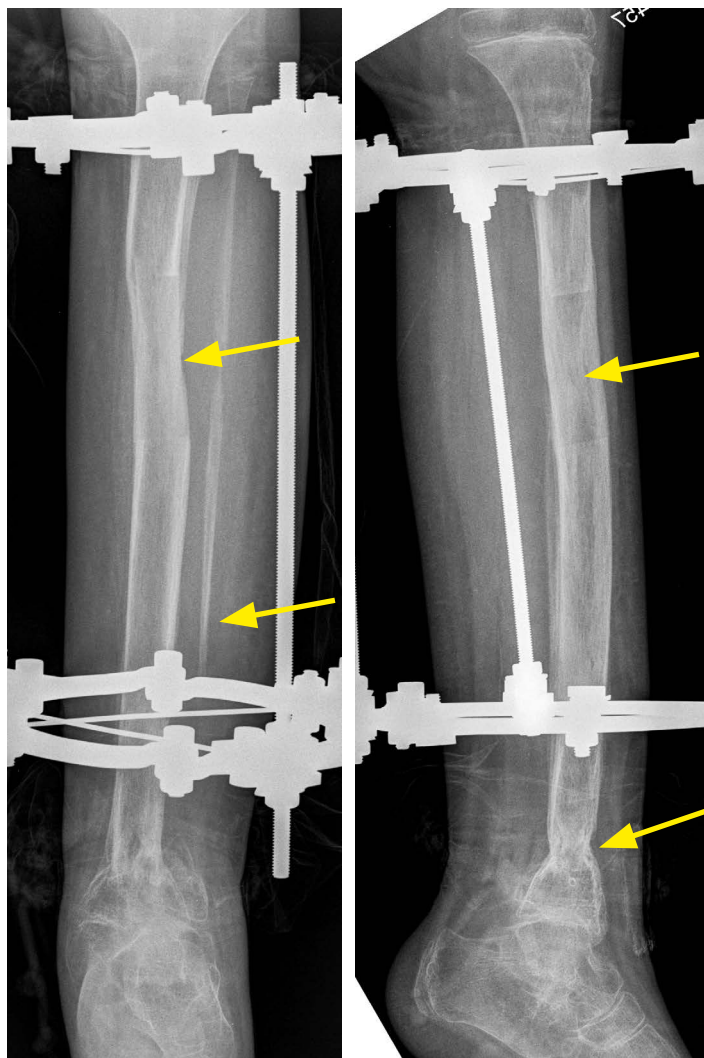
**Fig. 4b. 11 years 4 months:** osteotomy of the fibula and tibia in the proximal third; gradual prolongation in the proximal third of the tibia – arrows.



**Fig. 5. 11 years 6 months:** Application of a brace on the left thigh. The brace is connected to the upper ring of external fixator by an adjustable joint. The aim is to correct 45° flexion contracture in the left knee joint. As instructed, the parents gradually corrected.



**Fig. 6. 11 years 7 months:** undergeneral anaesthesia, mobilisation of the left knee joint – flexion to 110° is limited by the upper ring of the external fixator – 15° of full knee extension is missing; removal of the lower ring from the tibia and mobilisation in the ankle – the left foot can be extended to an equinus contracture of 20°. Primo-cultivation of *Staphylococcus aureus* mass-susceptibility to Clindamycin (Dalacin) and all beta-lactam ATBs (Augmentin, etc.); Treatment started: Dalacin (300 mg after 8 h) and topical treatment with Betadine solution. Gradual further mobilisation and topical treatment was performed by the parents.

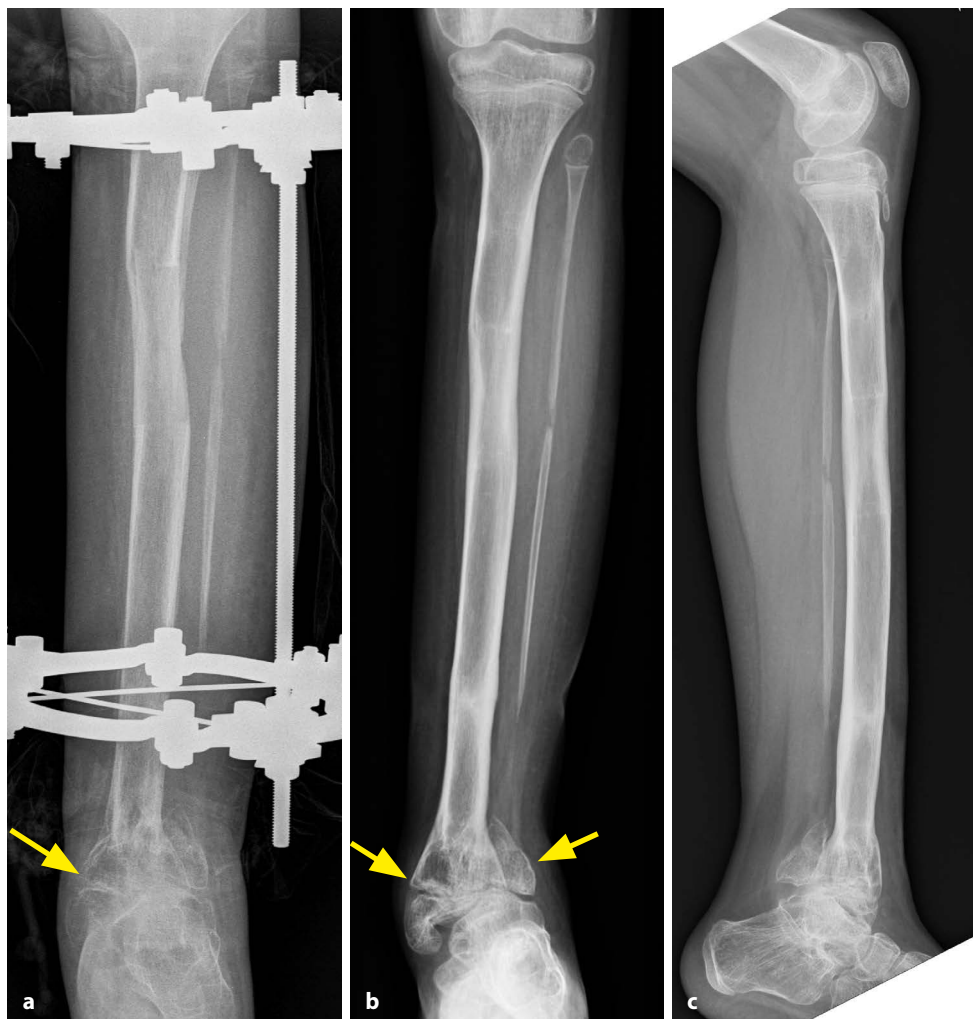

**Fig. 7. 11 years 10 months:** X-ray of the left tibia: in two projections cylindrical bone regenerate of 57 mm length is recanalized, four corticis are visible, very thin fibula, well remodelling of distal tibial osteotomy 12 month after surgery – arrows.

Under general anaesthesia extraction of the external fixator; debridement, application of plaster of Paris below the knee with possible correction of the ankle joint; continuation of ATB treatment (Dalacin).

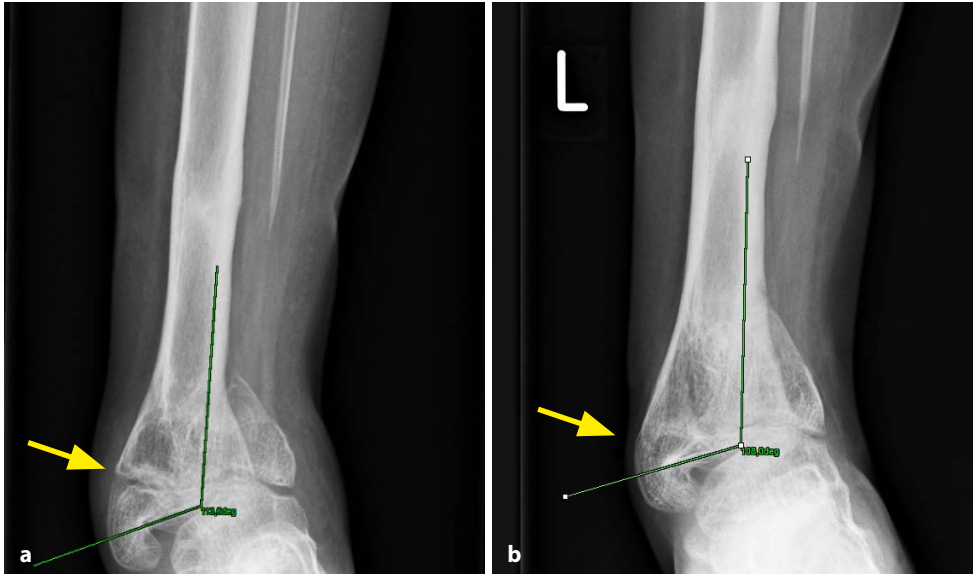
**11 years 11 months:** Removal of plaster of Paris; leg in 10° plantar flexion, wire holes proximally healed, distally four skin defects 5 mm in diameter. Recommendation: continue treatment with Biseptol, topical treatment 4 times daily sol. chloramin alternate with sol. betadine; low cholesterol diet – suspected familial hypercholesterolemia (according to repeated biochemical examination).





**Fig. 8a. 11 years 10 months:** X-ray of left tibia in AP projection before extraction of the external fixator.

**8b, c. 12 years 6 months:** X-ray of left tibia in two projections: in both projections cylindrical recanalized bone regenerate and very thin fibula are visible. Subluxation and valgus slope of the talocrural joint is the result of proximal position of the distal fibula head – arrow – and asymmetric growth from the distal tibial physis, which grows only medially – see arrows.

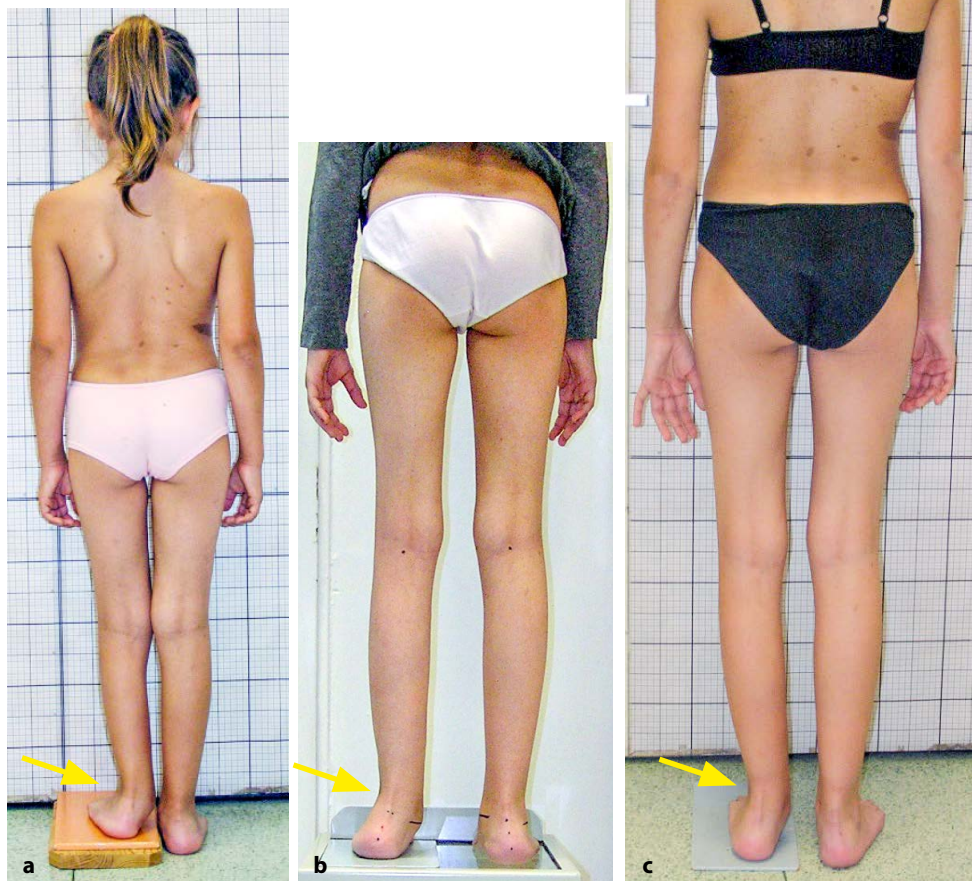


**Fig. 9a, b. 12 years 9 months:**

**9a.** Medial hemi-epiphysiodesis of the left distal tibia to prevent progression of heel valgus was performed.

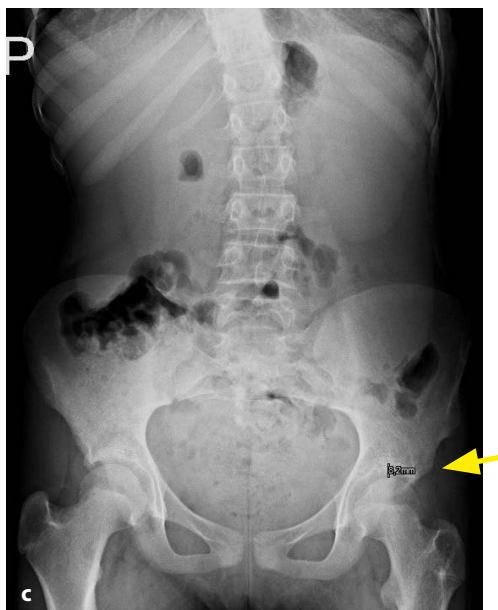
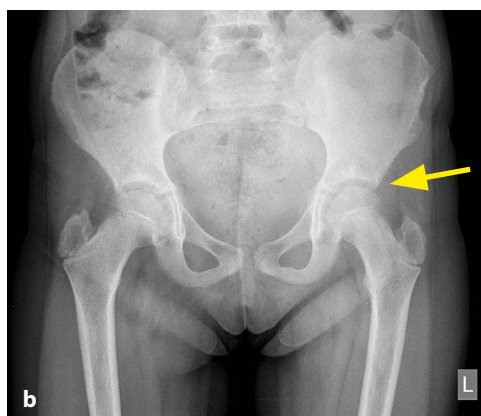
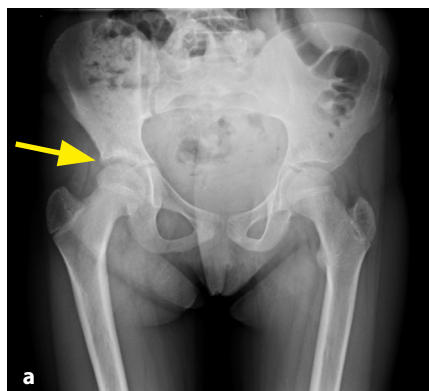
**9b. 15 years:** Result of medial hemi-epiphysiodesis of the left distal tibia:

The angle of the talocrural joint and tibial axis was 113.6° preoperatively and 106.8° after closure of the physis and cessation of growth. Correction of 6.8°.



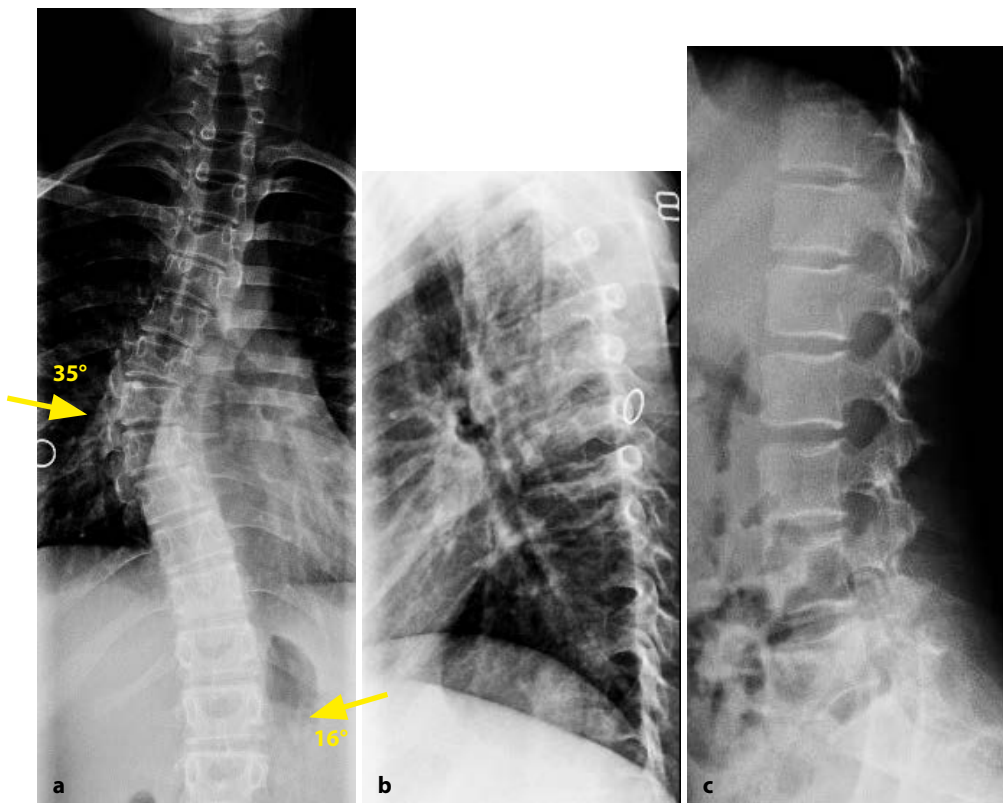
**Fig. 10a–c.** Evolution of heel angle with growth – from the left: **a. 7.5 years**, **b. 13 years** and **c. 15 years** – result of surgical treatment.

**Note:** surgery at **9 years** – talocalcaneal arthrodesis according to Grice; at **10 years and 10 months** – resection of pseudoarthrosis of the distal fibula, corrective osteotomy of the distal tibia and gradual lengthening of the tibia; at **12 years and 9 months** – medial drilling hemi-epiphysiodesis of the left distal tibia.

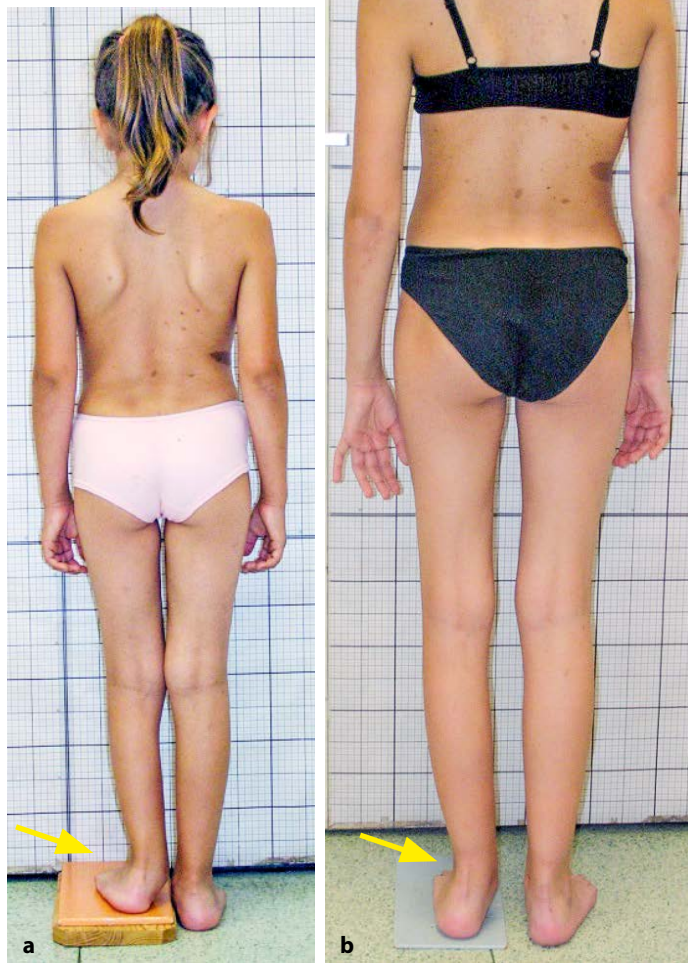


**Fig. 11a–c.** Evolution of left lower limb shortening with growth and result of surgical treatment: **a.** at **9 years and 10 months** the shortening was **4.3 cm**, **b.** at **12.5 years** **3.7 cm** and at **c.** **15 years** **0.8 cm**. The **prediction of shortening** was approximately **4.5 cm**.

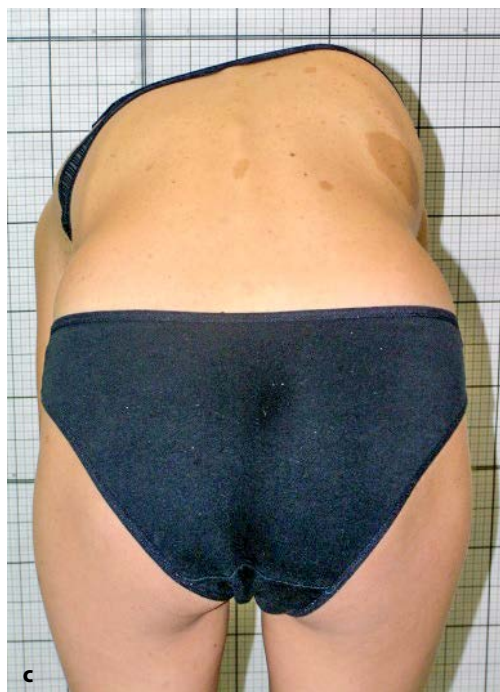- a.** Standing hips at the age of **9 years and 10 months** with a block 4 cm below the left lower limb: Left lower limb shortening was **4.3 cm**.
- b.** Standing hips at **12.5 years** with a block 4 cm below the left lower limb: Left lower limb shortening was **3.7 cm**.
- c.** Standing hips at **15 years** without a block: Left lower limb shortening was **0.8 cm**.



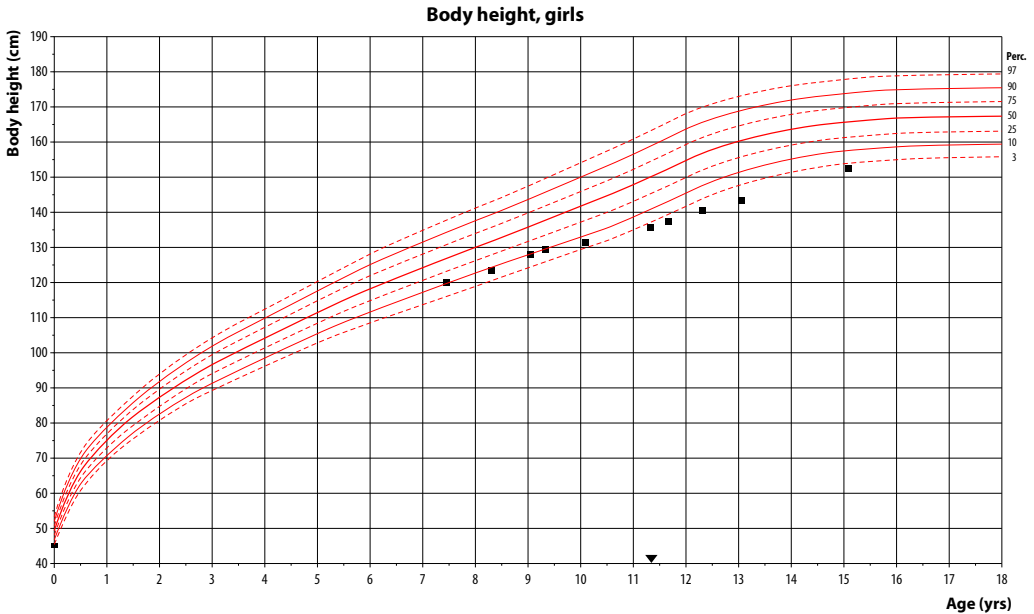
**Fig. 12a-c.** A 15-year-old girl was diagnosed with non-dystrophic NF1 Cobb grade 2 scoliosis: T5–35° dx. – T9–22° sin. – L5; T7 rotation 16° and flat thoracic kyphosis and lumbar lordosis.



**Fig. 13a–d. Development of scoliosis in NF-1 girl and shortening of the left lower limb with growth: b, c. at 15 years of age, scoliosis was diagnosed; a, b: partial correction of left heel valgus objectified – arrows – and significant correction of unequal length of the lower limbs (predicted left lower limb shortening was 4.5 and 0.8 cm after growth); d: 15 years of age: joint mobility of both lower limbs is within normal limits.**



**Fig. 13a–d. Development of scoliosis in NF-1 girl and shortening of the left lower limb with growth: b, c. at 15 years of age, scoliosis was diagnosed; a, b: partial correction of left heel valgus objectified – arrows – and significant correction of unequal length of the lower limbs (predicted left lower limb shortening was 4.5 and 0.9 cm after growth); d: 15 years of age: joint mobility of both lower limbs is within normal limits.**



**Fig. 14.** Growth curve from 7.5 years (120 cm) to 15 years (152.5 cm).

At the last examination at the age of 15 years the patient measured 152.5 cm – see **growth curve** of proband – **Fig. 14**.

## CONCLUSION

Five of the eight diagnostic criteria of NF1 according to Legius et al. (2021) were observed and proved by molecular genetic examination in our patient. A pathogenic variant *c.1466A>G* (p.Tyr489Cys, r.1466\_1527del62) in a heterozygous state in the *NF1* gene was confirmed. NF1 with pseudoarthrosis of the tibia or fibula is currently indicated for symptomatic orthopaedic and orthotic treatment with uncertain outcome.

We present a very good result of the orthopaedic surgical treatment **of fibular pseudoarthrosis in a Czech girl**.

*Message for home:* As of 2023, selumetinib (Koselugo cps.) is available in the Czech Republic for the treatment of pediatric patients aged 2 years and older with neurofibromatosis type 1 who have symptomatic, inoperable plexiform neurofibromas (PNs) (**10, 11**). The selected providers are the University Hospital in Motol, Prague, Czech Republic (Department of Paediatric Haematology and



## REFERENCES

1. DUCROQUET RL. A propos des pseudarthroses et inflexions congénitales du tibia. *Mam Acad Surg*, 63, 1937, p. 863–68.
2. GROSS AM, WOLTERS PL, DOMBI E, et al. Selumetinib in children with inoperable plexiform neurofibromas. *N Engl J Med*. 2020;382(15):1430–1442.
3. GROSS AM, DOMBI E, WOLTERS PL, et al. Long-term safety and efficacy of selumetinib in children with neurofibromatosis type 1 on a phase 1/2 trial for inoperable plexiform neurofibromas *Neuro Oncol*. 2023 Oct 3;25(10):1883–1894.
4. LEGIUS E et al. Revised diagnostic criteria for neurofibromatosis type 1 and Legius syndrome: an international consensus recommendation. *Genet Med*. 2021 Aug;23(8):1506-1513. doi: 10.1038/s41436-021-01170-5. Epub 2021 May 19.
5. MAŘÍK I, KUKLÍK M. Generalizovaná forma neurofibromatózy von Recklinghausen I. typu s lokalizovaným gigantismem: souborný referát s kasuistikou. *Pohybové ústrojí*, 2, 1995, No. 4, p. 150–162.
6. MAŘÍK I. Neurofibromatóza von Recklinghausen, typ 1. In: Mařík I. Systémové, končetinové a kombinované vady skeletu – 2. část: vybraná kasuistická sdělení. *Pohybové ústrojí*, 8, 2001, No. 3–4, p. 190–198.
7. MATĚJOVSKÝ Z, POVÝŠIL C, KOLÁŘ J. Neurofibrom, neurofibromatóza. In: *Kostní nádory*. Editors: Matějovský Z, Povýšil C, Kolář J. Praha: Avicenum, 1988, p. 335–336.
8. MAZURA I, MAZUROVÁ F, KORABEČNÁ M, PETRÁKOVÁ A. Diagnostika neurofibromatózy von Recklinghausen (NF-1) metodou polymerázové řetězové reakce (PCR). *Pohybové ústrojí*, 2, 1995, No. 3, p. 118–123.
9. MAZUROVÁ F, MAZURA I, MAŘÍK I. Možnosti diagnostiky achondroplazie a neurofibromaózy (NF-1) molekulárně genetickými metodami. *Pohybové ústrojí*, 6, 1999, No. 1, p. 6–10.
10. MESSIAEN LM, CALLENS T, ROUX KJ, MORTIER GR, DE PAEPE A, ABRAMOWICZ M, PERICAK-VANCE MA, VANCE JM, WALLACE MR. Exon 10b of the NF1 gene represents a mutational hotspot and harbors a recurrent missense mutation Y489C associated with aberrant splicing. *Genet Med*. 1999 Sep-Oct;1(6):248–53.
11. National Institutes of Health Consensus Development Conference: neurofibromatosis conference statement, *Arch Neurol* 45:575, 1988 (Review article).
12. PROS E, FERNÁNDEZ-RODRÍGUEZ J, BENITO L, RAVELLA A, CAPELLÁ G, BLANCO I, SERRA E, LÁZARO C. Modulation of aberrant NF1 pre-mRNA splicing by kintin treatment. *Eur J Hum Genet*. 2010 May;18(5):614–7.
13. TAYBI H, LACHMAN RS. Neurofibromatosis I. In: *Radiology of Syndromes, Metabolic Disorders, and Skeletal Dysplasias*. Editors: Taybi H, Lachman R.S. 4<sup>th</sup> ed. St. Louis, Baltimore, Boston: Mosby, 1996, p. 345–351.

Corresponding author:

**prof. MUDr. Ivo Mařík, CSc.**

Centre for Defects of Locomotor Apparatus I.I.c.; Prague, Czech Republic

Faculty of Health Care Studies, West Bohemia University; Pilsen, Czech Republic

e-mail: ambul\_centrum@volny.cz

### **RECENZNÍ POSUDEK NA KNIŽNÍ NOVINKU: CTIBOR POVÝŠIL: PATOLOGICKÉ MIKROSKOPICKÉ NÁLEZY V KOSTERNÍCH POZŮSTATCÍCH VÝZNAMNÝCH OSOBNOSTÍ ČESKÉ HISTORIE. GRADA PUBLISHING, A.S., 2024**

### **REVIEW OF THE BOOK: CTIBOR POVÝŠIL: PATHOLOGICAL MICROSCOPIC FINDINGS IN SKELETAL REMAINS OF IMPORTANT PERSONALITIES OF CZECH HISTORY. GRADA PUBLISHING, A.S., 2024**

Mařík Ivo

Centre for Defects of Locomotor Apparatus I.I.c.; Prague, Czech Republic

Faculty of Health Care Studies, West Bohemia University; Pilsen, Czech Republic

Orthopaedic and Traumatology Dept; Hospital; Píbram

email: ambul\_centrum@volny.cz

*Ctibor Povýšil*

#### **Patologické mikroskopické nálezy v kosterních ostatcích osobností české historie**

Grada Publishing, a.s., 2024, 122 s.

ISBN 978-80-271-5191-2 (print)

ISBN 978-80-271-7296-2 (ePub)

ISBN 978-80-271-7295-5 (pdf)

#### **Autor**

prof. MUDr. Ctibor Povýšil, DrSc.

*Emeritní přednosta Ústavu patologie 1. lékařské fakulty UK a VFN v Praze, vedoucí Katedry patologie IPVZ*

#### **Recenze**

Prof. MUDr. Ivo Mařík, CSc.

Prof. MUDr. Václav Smrčka, CSc.

---

Kniha vznikla ve spolupráci s Agenturou pro zdravotnický výzkum České republiky u příležitosti 10. výročí jejího založení.

Prof. MUDr. Ctibor Povýšil, DrSc. je náš přední odborník v diagnostice a výzkumu patomorfologie chorob kostí a kloubů včetně nádorů pohybového ústrojí. Publikoval více než 200 vědeckých prací v odborných časopisech doma i v zahraničí a 17 monografií.

*Jeho odborné články, učebnice a monografie byly opakovaně odměněny cenami odborných společností a vydavatelstvím Avicenum a Galén, předsednictva České lékařské společnosti JEP, cenou Slovenské onkologické společnosti, Hlávkovou cenou, cenou Rektora UK a cenou Ministra zdravotnictví ČR. Unii pacientů byl jmenován Lékařem roku 2014 s celoživotním přínosem pro medicínu.*

Profesor Povýšil je žákem doc. MUDr. Zdeňka Záhoře, DrSc. Celý svůj profesní život zasvětil patologické anatomii. Od roku 1989 vedl II. patologickoanatomický ústav 1. LF UK a VFN v Praze. V roce 2000 byl po konkurzu pověřen spojením I. a II. patologickoanatomického ústavu se sídlem v Hlavové ústavu na Albertově. Ve funkci vedoucího Ústavu patologie 1. LF UK a VFN stál do roku 2012. Dodnes zde pracuje jako emeritní profesor a zastává funkci vedoucího Katedry patologie IPVZ.

Bylo pro mě ctí posoudit monografii pana profesora MUDr. Ctibora Povýšila, DrSc., ve které shrnuje svoji více než 30letou zkušenost s mikroskopickou diagnostikou archeologických skeletů významných osobností našich dějin.

Profesor MUDr. Ctibor Povýšil, DrSc. pro své zkušenosti v osteopatologii se od konce 80. let 20. století stal nezastupitelným členem týmu odborníků, který byl ustanovený Kanceláří prezidenta republiky s cílem řešit *antropologicko-lékařský výzkum pozůstatků příslušníků českých panovnických rodů* pod vedením prof. MUDr. et RNDr. h. c. Emanuela Vlčka, DrSc.

Prof. Povýšil byl pověřen vyšetřovat kosterní ostatky významných osobností českých dějin, jako byli král Václav IV, manželky a děti Karla IV., Ladislav Pohrobek, Jiřík z Poděbrad, Albrecht z Valdštejna, Svatý Ivan, Bedřich Smetana a další.

V této souvislosti se podařilo uzavřít významnou kapitolu našich dějin, týkající se příčiny smrti krále Ladislava Pohrobka, kdy Jiřík z Poděbrad byl očištěn z podezřelé královraždy. U nádorového onemocnění charakteru maligního lymfomu prof. Povýšil prokázal v kosterních ostatcích Ladislava Pohrobka známky onkogenní osteomalacie. U svatého Ivana jako první odhalil onemocnění charakteru pseudodny (chondrokalcinóza), které tohoto poustevníka za jeho života trápilo. Později se jako člen mezinárodního týmu podílel na osteoantropologickém výzkumu ostatků astrologa Tycho Brahe, u něhož tento výzkum vyloučil otravu jako příčinu smrti. Jako jediný histologicky vyšetřoval i kostní vzorky pralidí z Věstonic (40 000 BC) a od neolitických zemědělců (4000 BC), kdy souborná mezinárodní publikace byla odměněna cenou Bedřicha Hrozného (2022).

Některé výsledky zkoumání byly průběžně publikovány v odborných časopisech. V případě 5 osobností jsou některé histopatologické nálezy uveřejněny v poslední kapitole vynikající monografie

---

POVÝŠIL, C.; MAŘÍK, I.; MAŘÍKOVÁ, A.; HORÁK, M. (2017). *Patomorfologie chorob kostí a kloubů*. 1. vyd. Praha: Galén, 2017, p.521-544, která byla oceněna ČLS JEP.

V knize předložené k recenzi jsou shrnuta základní známá historická fakta spolu s novými výsledky lékařského mikroskopického osteologického výzkumu kosterních ostatků 22 významných osobností české historie. Zdravotní stav těchto osobností je dodnes vědeckým zájmem historiků, antropologů, lékařů, pedagogů a poutavým čtením pro všechny zainteresované občany a odborníky nejen v ČR.

Prof. Povýšil se v posledních letech zapojil do paleopatologického výzkumu příslušníků dvou starých společenství, pralidí z Věstonic (40 000 BC) a maďarských a moravských zemědělců z období neolitu (4 000 BC). Nálezy byly velmi neobvyklé. Byly odhaleny *diagenetické (posmrtné) změny* vyvolané biologickými a chemickými vlivy prostředí, ve kterém byly ostatky uloženy – jde o tzv. bioerozi. Abnormální mikroskopické změny kostní struktury se popisují jako perforace kosti. Své nálezy shrnul v kapitole uveřejněné v rozsáhlé monografii prof. MUDr. Václava Smrčky, CSc.: POVÝŠIL, C. *Kap.3.4.2 Histological examination*. In: SMRČKA, V.; GÁBOR, O. *Health and disease in the neolithic Lengyel culture*. 1<sup>st</sup> edn. Praha: CAROLINUM PRESS 2021, p. 129–138.

## ZÁVĚR POSUDKU

Ucelená koncisní práce bohatě dokumentovaná kvalitními histopatologickými originálními fotografiemi i historickými fotografiemi (téměř 200), shrnující více než 30leté zkušenosti autora s posuzováním archeologických skeletů 22 významných osobností české historie a příslušníků dvou starých společenství, pralidí z Věstonic (40 000 BC) a maďarských a moravských zemědělců z období neolitu (4 000 BC) nemá obdoby v naší a světové literatuře. Vědeckost práce je podložena množstvím citací z naší a zahraniční literatury včetně odkazů na úctyhodný počet vlastních prací autora.

Předloženou monografii jednoznačně doporučuji k vydání.

Doporučuji vydání předmětné monografie také ve světovém jazyce vzhledem k prioritním a unikátním histopatologickým nálezům archeologických skeletů významných osobností našich dějin, které v řadě případů objasnily jejich onemocnění a příčinu úmrtí.

**Prof. MUDr. Ivo Mařík, CSc.**

Ambulantní centrum pro vady pohybového aparátu s.r.o.

Olšanská 7, 130 00 Praha 10

ambul\_centrum@volny.cz

---

*Ctibor Povýšil*

## **Pathological Microscopic Findings in Skeletal Remains of Personalities Czech history**

Grada Publishing, a.s., 2024, 122 p.

ISBN 978-80-271-5191-2 (print)

ISBN 978-80-271-7296-2 (ePub)

ISBN 978-80-271-7295-5 (pdf)

### **Author**

prof. MUDr. Ctibor Povýšil, DrSc.

*Emeritus Head of the Institute Pathology of the 1<sup>st</sup> Medical Faculty of Charles University in Prague, Head of the Department of Pathology at the IPVZ*

### **Review**

Prof. MUDr. Ivo Mařík, CSc.

Prof. MUDr. Václav Smrčka, CSc.

The book was published in cooperation with the Agency for Medical Research of the Czech Republic on the occasion of its 10<sup>th</sup> anniversary.

Prof. MUDr. Ctibor Povýšil, DrSc. is our leading expert in the diagnosis and research of pathomorphology of bone and joint diseases, including tumours of the musculoskeletal system. He has published more than 200 scientific papers in professional journals at home and abroad and 17 monographs.

His scientific articles, textbooks and monographs have been repeatedly awarded with prizes of professional societies and publishing houses Avicenum and Galén, the Presidency of the Czech Medical Society JEP, the Slovak Oncological Society, the Hlávkov Prize, the Rector of the Charles University and the Minister of Health of the Czech Republic. He was named Doctor of the Year 2014 by the Patients' Union for his lifetime contribution to medicine.

Professor Povýšil is a pupil of Assoc. Prof. MUDr. Zdeněk Záhor, DrSc. He has devoted his entire professional life to pathological anatomy. Since 1989 he was the head of the Second Pathological and Anatomical Institute of the 1<sup>st</sup> Faculty of Medicine of Charles University in Prague. In 2000, after a bankruptcy, he was in charge of the merger of the I. and II. pathological-anatomical institute with the seat in the Hlava institute in Albertov. He held the position of Head of the Department of Pathology of the 1<sup>st</sup> Faculty of Medicine of Charles University and the University Hospital until 2012. He still works there as a professor emeritus and holds the position of the head of the Department of Pathology at the IPVZ.

It was an honour for me to review the monograph by Professor Ctibor Povýšil, M.D., DrSc., in which he summarizes his more than 30 years of experience with microscopic diagnostics of archaeological skeletons of important personalities of our history.

---

Professor MUDr. Ctibor Povýšil, DrSc. for his experience in osteopathology since the end of the 1980s became an irreplaceable member of the team of experts appointed by the Office of the President of the Republic to deal with anthropological-medical research of the remains of members of the Czech ruling families under the leadership of Prof. MUDr. et RNDr. h. c. Emanuel Vlček, DrSc.

Prof. Povýšil was commissioned to investigate the skeletal remains of important personalities of Czech history, such as King Wenceslas IV, wives and children of Charles IV, Ladislav Pohrobek, Jiřík z Poděbrad, Albrecht of Valdštejn, Svatý Ivan, Bedřich Smetana and others.

In this context, an important chapter of our history concerning the cause of the death of King Ladislav the Great was closed when Jiřík of Poděbrady was cleared of the suspected royal murder. Prof. Povýšil has shown signs of oncogenic osteomalacia in the skeletal remains of Ladislav Pohrobek. In St. Ivan, he was the first to detect a disease of the character of pseudo-gout (chondrocalcinosis), which afflicted this hermit during his lifetime. Later, as a member of an international team, he participated in the osteoanthropological research on the remains of the astrologer Tycho Brahe, whose poisoning was ruled out as the cause of death. He was also the only one to histologically investigate bone samples from the Věstonice prehistoric (40,000 BC) and from Neolithic farmers (4,000 BC), when a comprehensive international publication was awarded the Bedřich Hrozný Prize (2022).

Some of the results of the research have been continuously published in peer-reviewed journals. And in the case of 5 individuals, some histopathological findings are published in the last chapter of the excellent monograph POVÝŠIL, C.; MAŘÍK, I.; MAŘÍKOVÁ, A.; HORÁK, M. (2017). Pathomorphology of bone and joint diseases. 1<sup>st</sup> ed. Prague: Galén, 2017, p. 521–544, which was awarded by the Czech Medical Association of J.E. Purkyně.

The book submitted for review summarizes the basic known historical facts together with new results of medical microscopic osteological research of skeletal remains of 22 prominent personalities of Czech history. The health status of these personalities is still a scientific interest for historians, anthropologists, physicians, educators and an engaging reading for all interested citizens and professionals not only in the Czech Republic.

In recent years, Prof. Povýšil has been involved in palaeopathological research on members of two ancient communities, the Věstonice prehumans (40,000 BC) and the Hungarian and Moravian farmers of the Neolithic period (4,000 BC). The findings were very unusual. They revealed diagenetic (post-mortem) changes caused by biological and chemical influences of the environment in which the remains were deposited – a so-called bioerosion. Abnormal microscopic changes in the bone structure are described as perforations of the bone. He summarized his findings in a chapter published in a comprehensive monograph by Prof. MUDr. Václav Smrčka, CSc.: POVÝŠIL, C. Kap.3.4.2 Histological examination. In: SMRČKA, V.; GÁBOR, O. Health and disease in the neolithic Lengyel culture. 1<sup>st</sup>. edn. Prague: CAROLINUM PRESS 2021, p. 129–138.

---

## CONCLUSION OF THE OPINION

A comprehensive concise work richly documented with high-quality histopathological original photographs and historical photographs (almost 200), summarizing more than 30 years of the author's experience in assessing the archaeological skeletons of 22 prominent personalities of Czech history and members of two ancient communities, the Věstonice pre-historic people (40 000 BC) and the Hungarian and Moravian farmers of the Neolithic period (4000 BC), is unparalleled in our and world literature. The scholarship of the work is supported by numerous citations from our and foreign literature, including references to an impressive number of the author's own works.

I unequivocally recommend the presented monograph for publication.

I also recommend the publication of the monograph in the world language due to the priority and unique histopathological findings of archaeological skeletons of important personalities of our history, which in many cases clarified their illness and cause of death.

**Prof. MUDr. Ivo Mařík, CSc.**

Centre for Defects of Locomotor Apparatus I.I.c.

Olšanská 7, 130 00 Prague 10

ambul\_centrum@volny.cz



Prof. Povýšil při podpisu monografie prof. MUDr. Richardovi Škábovi, CSc a prof. MUDr. Ivo Maříkovi, CSc.

## ŽIVOTNÍ JUBILEA ANNIVERSARIES

### PROF. MUDR. TOMASZ KARSKI, CSc. – OSMDESÁT PĚT LET

*Professor Emeritus, Former Head of Pediatric Orthopedic and Rehabilitation Department of Medical University of Lublin (1995–2009).*





---

## Scientific Curriculum Vitae

Professor Tomasz Karski was born in January 2, 1939 in Rudka / Zwierzyniec / Zamość district (eastern Poland). Primary school in Zwierzyniec, high school in Zamość. In the years 1956–1963 study on Medical University of Lublin. During study he was active member of Students Scientific Orthopedic Association.

In the year 1971 become specialist of orthopedic surgery and traumatology of movement apparatus. In 1972 he become PhD, then in 1982 Associate Professor title.

In 1993 he was nominated to be Professor Ordinaries, by President of Poland.

1995–2009 he was the Director of Chair and Department of Pediatric Orthopedics and Rehabilitation of Medical University of Lublin/Poland.

He is a member of Polish Orthopedic and Traumatology Association (PTOiTr) since 1963. For 12 consecutive years he was elected as Secretary of Lublin Branch (Section) of Polish Orthopedic and Traumatology Association, for 4 years he was Vice-President of the Section and for next 4 years he was President of the Lublin Section. He works in Editorial Board of Polish Hand Surgery, of the Journal of Paediatric Orthopaedics part-B (till 2004) of Biblioteka Ortopedii Dziecięcej (Pediatric Orthopedics' Library) and of the journal Locomotor System – „PoHYBOVÉ ÚSTROJÍ” (Czech Republic). In the years 2009–2024 he was a Reviewer – Member of Editorial Offices of many Scientific Journals in USA. He is a member of EPOS since 1985 and a member of Société Internationale de Chirurgie Orthopédique et de Traumatologie (SICOT) since 2002.

## Scholarships abroad

Orthopedic Departments: Neuruppin (German Democratic Republic – one month every year in years 1963–1972), Heidelberg/Essen (1972 – 10 months) – as DAAD scholarship holder, Budapest, Brno, London, Erfurt, Leipzig, Paris, Bratislava, Vienna, Debrecen, Amsterdam, Szeged, Stolzalpe, Berlin, Hubertusburg, Siebenlehn (as Lecturer – many times), Rummelsberg, Copenhagen, Björred, Heinola, Lubjana, Hong Kong, Beijing.

He was an active participant of many congresses: Hajduszoboszlo, Szekesfehervar, Neubrandenburg, Chemnitz, London, Amsterdam, Montpellier, Leipzig, Erfurt, Paris, Vienna – EPOS Congress, Oulu, Milano, Beijing, Helsinki. In years 2009–2018 he take active part in Physiotherapy Congresses in London, UK. In years 2018–2023 he take active part “on line” in Congresses in Thailand, Dubai, Madrid, London, Berlin.

He was awarded 39 times for scientific and educational work by the Rector of Lublin Medical University. He received three times award from the Ministry of Health of Poland (1975, 1986, 1993). He was also awarded with medals: „Przyjaciel Dziecka” (1978), „Medal Pamiątkowy Sześćdziesięciolecia TPD” and „Międzynarodowego Roku Dziecka” (1979), Złotą Odznakę TWK (1984), Złoty Krzyż Zasługi

---

(1987), Medal *im. dr Henryka Jordana* (2000) and Krzyż Kawalerski *Polonia Restituta* (2000) and Medal *Komisji Edukacji Narodowej* (2003), medal *Vincentego Pola* (2010).

He is Honorary Member of Orthopedic and Traumatology Association in Hungary, Slovakia, Czech Republic.

Prof. Karski is an active member and coordinator of annual Praga-Lublin-Sydney-St. Petersburg Symposium from 2001. In 2006 he was awarded by Honorary Membership of The Society for Connective Tissues, Czech Medical Association, J.E. Purkyně, in 2008 by a Medal of honour of the Czech Medical Association J.E. Purkyně and in 2009 by a Medal for Clinical and Scientific Merits of The Society for Connective Tissues, Czech Medical Association, J.E. Purkyně. In 2019, on the occasion of his 80<sup>th</sup> birthday, the Committee of the Czech Medical Association J. E. Purkyně awarded Prof. Karski membership in the Czech Medical Association J. E. Purkyně for his lifelong scientific work and care for paediatric orthopaedic patients. The award was presented by the President of the Czech Medical Association J. E. Purkyně, Professor Štěpán Svačina, MD, DSc. during **6<sup>th</sup> International Anthropological Congress of Dr. Aleš Hrdlička – 150<sup>th</sup> anniversary of birth – “All mankind is of one origin”** – see photo on the opening page.

In 2003 he was awarded by International Biographical Center Cambridge, England as Outstanding Intellectual of the 21<sup>st</sup> Century. Since 2005 his name is putting on list in The Contemporary Who's Who of Professionals ABI (USA).

He described the biomechanical etiopathogenesis of the so-called idiopathic scoliosis (1995–2007) and he is the author of a new rehabilitation treatment of this spine deformity. In the year 1997 he found that all children with scoliosis has the habit to stand 'at ease' only on the right leg and it was deciding for development of "C" 2<sup>nd</sup>/A scoliosis and "S" 2<sup>nd</sup>/B group of scoliosis and additional cause of development of "S" I group of scoliosis. In 2001 he described two etiopathological groups (1<sup>st</sup> and 2<sup>nd</sup>) and in 2004 the 3<sup>rd</sup> group of the development of so-called idiopathic scoliosis which proved to be crucial for prophylactics and new conservative treatment. In 2006 he described the "model of hips movement" – deciding in "development of every types of scoliosis". In 2007 he found the answer – why the blind children do not have scoliosis and in this year he also described the "indirect influences coming from CNS in small children and their influence for development of scoliosis in future".

He published these clinical findings in numerous polish and foreign publications and also in four books on scoliosis (2000, 2002, 2003 and 2011). His articles have been published also by International Research Society of Spinal Deformities – IRSSD Meetings in Athens (2002), in Ghent (2006) and in Liverpool (2008) and in Poznań (2012). He presented his ideas about etiology of scoliosis during SICOT Congress in Egypt (2002), in Cuba (2004), in Turkey (2005), in Marrakech (2007) and in Prague (2011). In years 2012 – 2014 he attended many Symposia and Congresses IRSSD – in Liverpool, SOSORT – in Wiesbaden, in Hungary, in Czech Republic, in Germany, in Belgium, in England, in Greece, in Egypt. The recent information about so-called idiopathic scoliosis he published in many articles: in 2005, in 2007 and in 2010 in Pan Arab Journal of Orthopedics and Trauma and in 2011 in Spain and in US-China Orthopedic Journal (USA). In the time 2009–2023 he published

---

many articles – mostly – about etiology, about new classification and new therapy of the so-called idiopathic scoliosis in 64 articles in USA, Canada, Spain, Czech Republic. Others articles – about Minimal Brain Dysfunctions, about Syndrome of Contractures and Deformities – about spine, hips, knees, feet – together in 2009–2023 – 125 articles. All these papers are presented in website [www.ortopedia.karski.lublin.pl](http://www.ortopedia.karski.lublin.pl) in point 17.

## His scientific interest

1. DDH – etiopathogenesis, new functional treatment at newborn, babies and small children; new concept of femur osteotomy and innominate bone osteotomy of dysplasia hips – here many successes in treatment
2. Congenital feet deformities (club foot) – modification of skin incision
3. *Torticollis* – effective early new conservative treatment of new-born and small babies (described in *Orthopädische Praxis* in Germany and in *American Research Journal of Medicine and Surgery*). The successfully therapy – only stretching rotation exercises / position – in direction to the wry neck (*torticollis*) side
4. *Morbus Blount* – explanation of etiology and operative procedures and since 33 years effective conservative treatment children in age of 1.5 – 3 years (described in *Orthopädische Praxis* in Germany and in *Pohybove Ustroji – Locomotor System Journal* in Czech Republic and in many articles in USA)
5. *Genua valga* – new operative procedure – “lateral high realize”. The fasciotomy of tractus ilio – tibialis – it was described in *Locomotor System Journal* edited in Czech Republic
6. Cerebral palsy (CP) – concept of new treatment through the RAO method [R – rehabilitation, A – apparatus, O – operation (if needed)]. It was described in the *Locomotors System Journal* edited in Czech Republic
7. Perthes disease – describing of the causes – permanent jumping on the hard surface. Publication about this subject in USA. Title of the article: “*Perthes disease. Etiology. Symptoms. Physiotherapy*”. Publication in *International Journal of Orthopedic Research / USA / Kansas / 2021*.
8. Coxarthrosis (arthrosis in hips) – adults patients, new concept for rehabilitation, new prevention’s methods. This preventive method was presented in many Meetings in many countries. Two articles are published in USA. The paper about “*Syndrome of Standing ‘at ease’ on the Right Leg*” – presented rules of prophylaxis of the coxarthrosis is publish in *Locomotors System* in Czech Republic.
9. Gonarthrosis (arthrosis in knees) – adults patients, new rehabilitation, new prevention, preventive surgery (simple surgery) – fasciotomy of tracts ilio-tibialis.
10. Hallux valgus and other foot insufficiency – adults patients, new rehabilitation, new prevention. Importance of “*toes flexion test*” (described in *Beitrag zur Orthopädie und Traumatologie / GDR*) and in India / UK.
11. Back pain – adults patients, new rehabilitation, new prevention and physiotherapy methods. Many articles about this problem were published in USA and two articles published in *Neurologia Praktyczna* in Poland.

- 
12. Ankle joint distortion syndrome by drivers and passengers using small cars. Publication – three (3) in USA, one (1) in Czech Republic – in *Locomotor System Journal*, one (1) in India / UK.
  13. Rehabilitation methods of therapy – in geothermal water – article published in *Locomotor System Journal* in Czech Republic (2022).
  14. For many years he has preparing the *Scientific – Orthopedic and Rehabilitation Calendar* – sent to many countries and many orthopedic surgeons on the world.

He is author of 7 original orthopedic devices (apparatus).

## **Publications in medical literature**

Author of 6 monographs, author or co-author of 453 papers + many manuscripts after 2009 (plenty in English and in German). In 2011 he published a monograph about aetiology of the so called idiopathic scoliosis and about new treatment and causal prophylaxis of this spine deformity (4<sup>th</sup> Edition).

## **Foreign languages**

- German (full active)
- English (full active)
- Italian (passive / active)
- French (passive)
- Russian (passive / active).

In the year 2009 he become Professor Emeritus of Medical University. In the years 2009, till now he is working as Professor Lecturer in Vincent Pol University of Lublin, Poland, on Faculty of Physiotherapy. 2009–2018 he was on Orthopaedic Surgeon Consultant in Military Hospital of Lublin.

In years 1977–2018 he was consultant of Sanatorium of Children Orthopaedic Department under name of Dr Janusz Korczak in Krasnobród, Zamość.

In 2013–2019 he had the series of lectures for students of University of Dresden and of University in Idstein, in Belgium, in Italy, in Spain (Erasmus)

## **Karski family**

Wife | Jolanta Wójcikowska-Karska MD – ophthalmologist.

Son | Jacek Karski MD PhD – orthopedic surgeon.

Daughter | Catherine Karska – Doctor of English language.

Five grand-daughters and sons:

one grand-daughter – Klaudia Karska MD PhD, specialist in radiology.

Two grand-grand daughters: Julia Antonina live in Warsaw and Zofia Maria Teresa live in Caen, France.

---

*Dear Professor Tomasz Karski,*

*On the occasion of your 85<sup>th</sup> birthday, the members of the Committee of the Connective Tissue Society of the Czech Medical Association J.E. Purkyně and the Committee of the Orthopaedic and Prosthetic Society of the Czech Medical Association J.E. Purkyně wish You good health, happiness and love in the circle of your big beautiful family, many happy patients and students passionate about paediatric orthopaedics and physiotherapy.*

*Thank you for many years of cooperation and friendship.*

From both Medical Societies

**Professor Ivo Marik, MD, Ph.D.**

and

**Petr Krawczyk, MD, Ph.D.**

Ad Multos Annos!

---

# INFORMACE O SPOLEČNOSTI PRO POJIVOVÉ TKÁŇĚ ČLS J. E. PURKYNĚ (SPT)



Vážená paní kolegyně, vážený pane kolego,

dovolujeme si Vás informovat o možnosti stát se členem **Společnosti pro pojivové tkáně (SPT)**, která v roce 2004 navázala na plodnou desetiletou činnost Společnosti pro výzkum a využití pojivových tkání vedenou panem prof. MUDr. M. Adamem, DrSc. Posláním SPT je podpora rozvoje výzkumu pojivových tkání, šíření nových poznatků týkajících se všestranných analýz tkání z obecného pohledu, moderních klinických přístupů k diagnostice a léčbě. Dalším posláním SPT je usnadnění styků mezi jednotlivými odborníky navázáním spolupráce s různými vědeckými, odbornými, výrobními a farmaceutickými společnostmi.

Vědecké poznání a aplikace nejnovějších poznatků v klinické praxi nabyly v posledních letech nebyvalého zrychlení, a to nejenom v zahraničí, ale i u nás. Tato skutečnost bezprostředně souvisí s kvalitativním rozvojem poznání i v nebiologických vědách a v moderních inženýrských přístupech. Stále více se prokazuje, že vše se vším souvisí – není náhodou, že nové poznatky a objevy vznikají na rozhraní oborů a různých vědních disciplín. Lidská společnost v posledních desetiletích dosáhla nové civilizační kvality – ve vědě a v jejích aplikacích zcela jistě, avšak v morálce a etice ne tak příliš. Biomedicína je v současné době rozsáhlou interdisciplinární vědou, která bez kooperace s jinými vědními obory by byla odsouzena ke stagnaci. Proto cílem SPT je nejenom integrovat odborníky v biomedicíně, ale i v technických sférách.

Prioritní snahou SPT je prezentovat odborné veřejnosti a specialistům v klinické praxi nejnovější poznatky v oblasti pojivových tkání. SPT je i společenskou organizací klinických pracovníků, vědců, pedagogů, která si klade za cíl společensky sblížit nejenom pracovníky v aktivní službě, ale i kolegyně a kolegy v důchodovém věku a v neposlední řadě i studenty a mladé doktorandy z vysokých škol, universit a akademických ústavů.

SPT organizuje během každého roku alespoň dvě odborná a společenská setkání, kde vedle odborných přínosů je kladen důraz také na společenské – přátelské diskuse všech vás, kteří nechtějí stagnovat a kteří nechtějí přemýšlet o nových poznatcích izolovaně a osamoceně.

---

Pro uhrazení nezákladnějších nákladů na korespondenci se členy společnosti, jejich informovanost a pořádání odborných kolokvií, symposií a společenských odborných setkání byl stanoven **roční členský příspěvek pro aktivní kolegyně a kolegy 200 Kč a pro studenty a důchodce 100 Kč.**

SPT vydává časopis Pohybové ústrojí – pokroky ve výzkumu, diagnostice a terapii, do kterého se i vy můžete aktivně zapojit odbornými články a vašimi zkušenostmi. **Pro současné odběratele časopisu PU a další zájemce doporučujeme přihlásit se na <http://www.pojivo.cz/en/newsletter/>, zadat jméno a e-mailovou adresu, na kterou bude časopis posílán. Na webovém doméně SPT ČLS JEP <http://www.pojivo.cz/cz/pohybove-ustroji/> naleznete ve formátu PDF všechna jednotlivá čísla a dvojčísla časopisu (včetně Supplement) vydaná od roku 1997 (bezplatný přístup).**

Milí kolegové, nestůjte opodál a připojte se k české inteligenci – v oblasti pojivových tkání, ke které i Vy zcela jistě patříte. V naší krásné české zemi je třeba, aby prameny poznání byly stále živé a permanentně udržované. Poslání každého z nás není náhodné. Jsme velice zavázáni našim předkům, kteří rozvíjeli kvalitu odbornosti v naší zemi. Nepřipustme útlum vědy u nás. Nenechme se zmanipulovat programovanou lhostejností, vyrůstající z neodbornosti, závisti a z patologického prosazování ekonomicko-mocenských zájmů.

Těšíme se na Vás a na Vaše zkušenosti – přijďte mezi nás!

#### **Za výbor společnosti:**

**Prof. MUDr. Ivo Mařík, CSc.** – předseda

**Prof. MUDr. Josef Hyánek, DrSc.** – čestný předseda

**Prof. Ing. Miroslav Petrtýl, DrSc.** – místopředseda

**RNDr. Martin Braun, PhD** – vědecký sekretář

**Ing. Jana Zelenková** – pokladník

---

**Příhlášku do Společnosti pro pojivové tkáně ČLS JEP, z.s. najdete na adrese:**

[http://www.pojivo.cz/cz/wp-content/uploads/2020/02/PrihlaskaCLS\\_JEP\\_SPT\\_form.pdf](http://www.pojivo.cz/cz/wp-content/uploads/2020/02/PrihlaskaCLS_JEP_SPT_form.pdf)

**Příhlášku do Ortopedicko-protetické společnosti ČLS JEP, z.s. najdete na adrese:**

[http://www.pojivo.cz/cz/wp-content/uploads/2020/02/PrihlaskaCLS\\_JEP\\_OPS\\_form.pdf](http://www.pojivo.cz/cz/wp-content/uploads/2020/02/PrihlaskaCLS_JEP_OPS_form.pdf)

---

# INFORMATION ABOUT SOCIETY FOR CONNECTIVE TISSUES CMA J. E. PURKYNĚ (SCT)



Dear Sir/Madam, dear Colleagues,

We have great pleasure to inform you about the possibility of joining the **Society for Connective Tissues** (SCT) that was established in 2004 in order to continue the ten-year fruitful activities of the Society for Research and Use of Connective Tissue headed by Professor M. Adam, MD, DSc. The activities of the SCT are aimed at supporting the research development in the field of connective tissues, the dissemination of knowledge related to the all-purpose analyses of the tissues in general, and the application of the up-to-date approaches to the diagnostics and clinical practice. Further, the SCT is determined to facilitate contacts between the respective specialists by means of collaboration with various research, professional, production and pharmaceutical companies.

In the last few years, the scientific knowledge and the application of the latest findings in the clinical practice have accelerated on an unprecedented scale, not only abroad, but also in this country. This fact is closely connected with the qualitative development of the knowledge in the non-biological sciences and in the up-to-date engineering approaches. The fact that all things are mutually connected is becoming more and more evident. It is fairly obvious that the new knowledge and discoveries arise on the dividing line between the different fields and disciplines of science. In the last few decades, the human society has reached the new qualities of civilization. This applies, in particular, for the disciplines of science and their applications; however, this statement can hardly be used with reference to the moral and ethical aspects of the human lives. At present, the biomedical science is a wide-ranging interdisciplinary science which, in case of lack of cooperation with other scientific disciplines, would be condemned to stagnation. That is the reason why the SCT is aimed at integrating the specialists both within the biomedical science and within the engineering fields.

The priority objective of the SCT is to present the professional public and specialists involved in the clinical practice with the latest knowledge in the field of connective tissues. The SCT is also a civic society whose aim is to bring people close together by joining members of the clinical staff, researchers and teachers including the retired ex-colleagues and, last but not least, the undergraduates and PhD students from universities and academic establishments.

The SCT is planning to organize at least two professional and social meetings each year. Beside the professional contribution of these meetings, emphasis will be laid on social activities – informal



---

discussions of all those who do not want to stagnate and who do not want to acquire the new knowledge in solitary confinement.

**The annual membership fee is 200 Czech crowns for full workers, and 100 Czech crowns for students and pensioners.** This membership fee shall be used to cover the basic costs on correspondence with the members of the Society in order to inform them about organizing colloquiums, symposiums and social meetings.

The SCT is also engaged in publishing of the interdisciplinary journal entitled **Locomotor System – Advances in Research, Diagnostics and Therapy**. You are invited to contribute to the journal writing professional articles, exchanging experience or, simply sharing your opinions. You can find the volumes of Locomotor System journal at <http://www.pojivo.cz/cz/pohybove-ustroji/> since 1997 (free of charge). Since 2013 only electronic edition of the journal is available. That is why we recommend to all subscribers and those interested apply at <http://www.pojivo.cz/en/newsletter>, enter personal data, titles and e-mail address where the journal will be mailed.

**Dear Colleagues, do not stand aside (suffering from terrible lack of time) and join the professional people in the field of connective tissues to whom you undoubtedly belong. In this beautiful country, the sources of knowledge should be kept alive and maintained permanently. Our role in this process is not accidental. We are much obliged to our ancestors who had developed the qualities of proficiency in this country. Do not allow the decline of science. Do not let the programmed indifference arising from lack of professionalism, enviousness, and pathological promotion of economic and power interests manipulate us.**

We are looking forward to meeting you. We will be pleased if you join us and share your experience with us.

**On behalf of the committee of the Society for connective tissues:**

**Professor Ivo Marik, MD, PhD** – chairman

**Professor Josef Hyánek, MD, DSc** – honorary chairman

**Professor Miroslav Petrtýl, MSc, DSc** – vice-chairman

**Braun Martin, Dr, PhD** – research secretary

**Zelenková Jana, Eng** – treasurer

---

**Membership application form of the Society for Connective Tissues, Czech Medical Association J.E. Purkyně, Prague you can find on the following link:**

[http://www.pojivo.cz/wp-content/uploads/2020/02/PrihlaskaCLS\\_JEP\\_SPT\\_form.pdf](http://www.pojivo.cz/wp-content/uploads/2020/02/PrihlaskaCLS_JEP_SPT_form.pdf)

**Membership application form of the Orthopaedic-Prosthetic Society, Czech Medical Association J.E. Purkyně, Prague you can find on the following link:**

[http://www.pojivo.cz/wp-content/uploads/2020/02/PrihlaskaCLS\\_JEP\\_OPS\\_form.pdf](http://www.pojivo.cz/wp-content/uploads/2020/02/PrihlaskaCLS_JEP_OPS_form.pdf)

### VZPOMÍNKA NA PROF. ING. JANA ČULÍKA, DRSC.

(1936–2023)



*V listopadu roku 2023 ve věku 87 let nás opustil vzácný přítel a vynikající odborník prof. Ing. Jan Čulík, DrSc.*

V roce 1960 s vyznamenáním absolvoval Stavební fakultu na Českém vysokém učení technickém v Praze, kde byl v roce 1968 jmenován kandidátem věd a v roce 1990 doktorem věd. Od roku 1963 vědecky působil v Matematické laboratoři na Fakultě jaderné a fyzikálně inženýrské na ČVUT v Praze, která byla na ČVUT v Praze prvním vědeckým pracovištěm, zaměřeným na novou moderní výpočetní techniku. V roce 1978 byl na stavební fakultě ČVUT jmenován docentem a v roce 1992 profesorem pro obor mechanika.

Profesor Čulík byl členem poradního sboru rektora ČVUT pro výpočetní techniku a předsedou softwarové sekce „Sdružení uživatelů počítačů“. Vyučoval nejen studenty, ale také školil pracovníky

---

fakult ČVUT v aplikování numerických metod. V té době velmi přispěl k rozvoji širokého aplikování počítačů na ČVUT.

Během své pedagogické činnosti přednášel a garantoval studijní předměty, nazvané: Numerické metody, Programování na počítači, Mechanika, Statika, Dynamika, Pružnost a pevnost, Simulace a modelování na počítači, Statika a dynamika na počítači, Řešení konstrukcí na počítači. Napsal řadu skript a učebních textů. Dvakrát byl oceněn za nejlepší skripta.

Ve své vědecké práci se věnoval především číslíkové simulaci, tzn. modelování dynamických systémů na počítači. Sestavil 12 systémů číslíkové simulace. V roce 1968 sestavil systém URAL-SIS, což byl první systém pro spojitou číslíkovou simulaci sestavený v Československu. Poté za čtyři roky spolupracoval na prvním systému (v ČR) pro kombinovanou diskrétně spojitou simulaci CDCSIS (Combined Discrete Simulation System). Následně sestavil rozsáhlý výpočetní systém EVA (Enabling Vibration Analyses), aplikovaný pro dynamické analýzy mostů a budov. O softwaru profesora Čulíka pro číslíkovou simulaci konstrukcí byl v praxi velký zájem. Jeho systémy byly používány ve velké řadě podniků a institucí, např. ve firmě Škoda Plzeň. Mimo jiné, také uzavřel smlouvu s podnikem zahraničního obchodu KOVO o prodeji svých simulačních systémů do zahraničí a v rámci této smlouvy jezdil přednášet o číslíkové simulaci do zahraničí.

Od roku 2003 pedagogicky a vědecky působil jako profesor na Fakultě biomedicínského inženýrství, kde garantoval předměty: Fyzika, Mechanika, Biomechanika a Simulace v biomechanice. Své zkušenosti z číslíkového modelování na počítači a ze studia materiálových vlastností intenzivně aplikoval v klinické biomechanice. Věnoval se problémům biomechaniky končetin a dále biomechanice páteře, simulacím působení ortéz, terapii skoliózy, varosity a valgosity, simulacím chůze, problémům inteligentních protéz a aplikacím simulace ve zdravotnictví.

Profesor Čulík se věnoval také materiálovému inženýrství, zejména lomové mechanice kovových implantátů. Sestavil systém na simulaci šíření trhlin v těchto implantátech a tím efektivně přispěl ke zvýšení jejich životnosti v tělech pacientů. Publikoval více než 300 původních vědeckých prací.

Profesor Čulík přednášel na mnoha českých i zahraničních kongresech a symposiích, kterým také často předsedal. Každoročně se v ČR a v zahraničí aktivně účastnil (v odborných sekcích) symposií pořádaných Společností pro pojivové tkáně ČLS JEP z.s. a Společností ortopedicko-protetickou ČLS JEP z.s. Jako odpovědný řešitel řídil řadu výzkumných úkolů. Byl například zodpovědným řešitelem grantu České grantové agentury č. 106/00/0006 „*Funkční adaptace a patobiomechanika končetinového a axiálního skeletu při silových účincích*“, který obhájil v roce 2003. Výsledky tohoto grantového výzkumu v pozdějších letech uplatnil v publikacích dvou prací uveřejněných v prestižním časopisu J. Musculoskelet Neuronal Interact (se spoluautory Mařík I, Černý P.) v roce 2008, nazvaném *Biomechanics of leg deformity treatment* a v roce 2011 nazvaném *Treatment of children scoliosis by corrective brace with regulated force effect*. Obě publikace jsou dodnes citovány v časopisech s IF. V roce 2002 byla jeho práce na Českém vysokém učení technickém oceněna „*Medailí za zásluhy o ČVUT*“ a v roce 2010 mu rektor za celoživotní zásluhy o rozvoj ČVUT udělil *Šolínovu medaili*. Při příležitosti 75. narozenin mu Společnost pro pojivové tkáně České lékařské společnosti J.E. Purkyně

---

(SPT) udělila *Medaili za zásluhy o rozvoj oboru a vědy SPT* (Lékařský dům v Praze 26. 3. 2011). V roce 2016 při 21. Kubátových dnech byl oceněn na počest 80. životního jubilea *Čestným členstvím ve Společnosti pro pojivové tkáně ČLS JEP* a současně obdržel *Čestnou medailí České lékařské společnosti J. E. Purkyně*. Při odchodu do důchodu v roce 2010 byl jmenován *Emeritním profesorem ČVUT*.

*Milý Jendo, děkujeme Ti za mnoho let trvající podporu činnosti Společnosti pro pojivové tkáně ČLS JEP z.s. Vážíme si Tvé plodné celoživotní vědecké a pedagogické práce, mnoholeté spolupráce na poli biomechaniky a Tvého přátelství. Byl jsi nejenom tvůrčím specialistou ve výzkumu počítačových systémů a v mechanice tuhých a poddajných těles, ale také i tvůrčí osobností v klinické biomechanice.*

*Čest Tvé památce.*

**Prof. Ing. Miroslav Petrtýl, PhD., DrSc.**

**Prof. MUDr. Ivo Mařík, CSc.**

### TÉMATIKA PŘÍSPĚVKŮ

K uveřejnění v časopise Pohybové ústrojí se přijímají rukopisy prací z oblasti pohybového ústrojí člověka, které se týkají především funkce, fyziologického i patologického stavu kosterního a svalového systému na všech úrovních poznání, diagnostických metod, ortopedických a traumatologických problémů, příslušné rehabilitace a léčebné i preventivní péče. Předmětem zájmu jsou týmové práce z oboru dětské ortopedie a osteologie, dále problémy z oboru biomechaniky, patobiomechaniky a bioreologie, biochemie a genetiky. Redakce časopisu má zájem publikovat články kvalitní, vysoké odborné úrovně, které přinášejí nové poznatky, jsou zajímavé z hlediska aplikací a nebyly doposud nikde uveřejněny s výjimkou publikace ve zkrácené formě.

Redakce přijímá původní práce a kazuistiky, souborné články, které informují o současném stavu v příslušných oblastech souvisejících s pohybovým ústrojím a abstrakty příspěvků z národních a mezinárodních konferencí, věnovaných hlavně pohybovému ústrojí. Původní práce a kazuistiky doporučuje publikovat v anglickém jazyce. Rukopisy jsou posuzovány 2–3 oponenty redakční rady. Redakční rada si vyhrazuje právo provádět recenze a drobné úpravy, případně zkrácení rukopisu. Je velmi žádoucí, aby autor reagoval na případné připomínky.

Nevyžádané rukopisy ani přílohy se nevracejí. Redakce si před uveřejněním prací vyhrazuje rovněž právo na určení pořadí umístění v časopise i jazykovou korekturu.

Příspěvky, uveřejňované v časopise, jsou excerpovány v periodických přehledech EMBASE/ Excerpta Medica, vydávaných nakladatelstvím Elsevier a Bibliographia medica Českoslova. Při výběru příspěvků k uveřejnění dáváme přednost rukopisům, zpracovaným podle jednotných požadavků pro rukopisy, zasílané do biomechanických časopisů – Uniform Requirements Submitted to Biomedical Journals (Vancouver Declaration, Br. Med. J., 1988, 296, pp. 401–405).

### ÚPRAVA RUKOPISŮ

Rukopis se píše v textovém editoru Word ve formátech doc, docx nebo rtf. Na titulní straně uveďte název článku, pod ním jméno autora, případně autorů, úřední název jejich pracoviště a konečně adresu prvního autora. U českých rukopisů uvádějte název článku a pracoviště také v angličtině.

Na další straně uveďte stručný souhrn (do 250 slov), který má informovat o cílech, metodách, výsledcích a závěrech práce, doplněný překladem do angličtiny. Za ním připojte nejvýše šest klíčových slov v češtině resp. angličtině.

Vlastní text je u původních prací obvykle rozdělen na úvod, materiál a metodiku, výsledky, diskusi, závěr a případné poděkování. Souborné referáty, diskuse, zprávy z konferencí apod. jsou bez sou-

---

hrnu a jejich členění je dáno charakterem sdělení. Před začátky jednotlivých odstavců nevkládejte žádné mezery ani tabelátory, odstavce by měly mít alespoň čtyři řádky.

## TABULKY A OBRÁZKY

Tabulky a obrázky doplněné legendou vkládejte do dokumentu na zvláštním listě s příslušným označením nahoře, příp. jako samostatný soubor. Vyobrazení se číslují v pořadí, v jakém jdou za sebou v textu. V dokumentu označte jejich předpokládané umístění v textu. U českých rukopisů uvádějte texty k obrázkům i v angličtině. Obrázky by měly mít rozlišení 150 dpi u perokreseb (schémata a grafy 600 dpi) a uložené jako typ TIFF File (\*.tif) nebo JPEG Bitmap File (\*.jpg) tabulky a grafy uložené ve formátech Microsoft Excel (\*.xls) nebo jako vektorové obrázky ve formátech (\*.eps, \*.pdf).

### Pojmenování souborů

Název souboru by neměl obsahovat znaky s diakritikou a znaky: „“ „” „:” „;” „!” „?” . Pro lepší následnou orientaci v záplavě souborů je vhodné v názvu souboru uvádět **verzi**, **jméno autora** (bez diakritiky) a **název článku** (bez diakritiky).

## LITERATURA

Seznam odkazů na literaturu se připojí v abecedním pořadí na konci textu. Odvolání na literaturu uvádějte ve vlastním textu příslušnými čísly v kulatých závorkách.

V seznamu citované literatury uvádějte údaje o knihách v pořadí: příjmení a iniciály prvních tří autorů s případným dodatkem „et al.“, název knihy, pořadí vydání, místo vydání, nakladatel, rok vydání, počet stran: Frost HM. The Laws of Bone Structure. 4 ed. Springfield: C.C.Thomas, 1964, 167 s.

Citace z časopisů uvádějte tímto způsobem: příjmení a iniciály prvních tří autorů (u více autorů vložte za jménem třetího autora et al., za jmény autorů nemusí být tečky), název článku, název časopisu nebo jeho uznávaná zkratka, ročník, rok vydání, číslo, strany: Sobotka Z, Mařík I. Remodelation and Regeneration of Bone Tissue at some Bone Dysplasias. *Pohybové ústrojí*, 2, 1995, č. 1:15–24.

Příspěvky ve sbornících (v knize) se uvádí v pořadí: příjmení a iniciály prvních tří autorů, název článku, editor, název sborníku, díl, místo, nakladatelství a rok vydání, strany ve sborníku (knize): Mařík I, Kuklík M, Brůžek J. Evaluation of growth and development in bone dysplasias. In: Hajniš K. ed. *Growth and Ontogenetic Development in Man*. Prague: Charles University, 1986, s. 391–403.

---

## KOREKTURY

Redakce považuje dodaný rukopis za konečné znění práce. Větší změny při korekturách nejsou přípustné. Prosíme, aby autoři pečlivě zkontrolovali text, tabulky a legendy k obrázkům. Pro zkrácení publikační lhůty je možno připojit prohlášení, že autor netrvá na autorské korektuře. V rámci časových možností je snahou redakce všechny příspěvky zaslat autorům zpět k odsouhlasení konečné úpravy prací. Korektury prosím provádějte s využitím korekturních nástrojů v programu Acrobat Reader. Prosíme o co nejrychlejší zpětnou vazbu redakci časopisu.

## ADRESA PRO ZASÍLÁNÍ PŘÍSPĚVKŮ

**Rukopisy zasílejte na adresu:**

**Prof. MUDr. Ivo Mařík, CSc.**

Ambulantní centrum pro vady pohybového aparátu s.r.o., Olšanská 7, 130 00 Praha 3

**Tel.: (+420) 222 582 214, e-mail: [ambul\\_centrum@volny.cz](mailto:ambul_centrum@volny.cz)**

---

## **SUBJECT MATTER OF CONTRIBUTIONS**

The journal *Locomotor System* will publish the papers from the field of locomotor apparatus of man which are above all concerned with the function, physiological and pathological state of the skeletal and muscular system on all levels of knowledge, diagnostic methods, orthopaedic and traumatologic problems, rehabilitation as well as the medical treatment and preventive care of skeletal diseases. The objects of interest are interdisciplinary papers on paediatric orthopaedics and osteology, further object of interest are problems of biomechanics, pathobiomechanics and biorheology, biochemistry and genetics. The journal will accept the original papers of high professional level which were not published elsewhere with exception of those which appeared in an abbreviated form.

The editorial board will also accept the review articles, case reports and abstracts of contributions presented at national and international meetings devoted largely to locomotor system. The papers published in the journal are excerpted in EMBASE / *Excerpta Medica* and *Bibliographia medica* Českoslovača.

## **MANUSCRIPT REQUIREMENTS**

Manuscripts should be submitted in text editor Microsoft Word in format \*.doc, docx or \*.rtf. While no maximum length of contributions is prescribed, the authors are encouraged to write concisely. The first page of paper should be headed by the title followed by the name(s) of author(s) and his/her (their) affiliations. Furthermore, the address of the corresponding author should be indicated to receive correspondence and proofs for correction. Papers are reviewed by two (and/or three) reviewers.

The second page should contain a short Abstract (up to 250 words) followed by the key words (no more than 6). The proper text of original paper is laid out into introduction, material and methods, results, discussion and if need be acknowledgement. The reviews, discussions and news from conferences are without summaries and their lay-out depends on the character of communication. The paragraphs should not begin with any spaces from the left margin nor tabs and should contain at least four rows.

## **ILLUSTRATIONS AND TABLES**

Authors should supply illustrations and tables on separate sheets in the document. They should be numbered in the same order as is their desired location in the text. The figures should include the relevant details. Pictures should have resolution min. 150 dpi, drawings and graphs in bitmap resolution 600 dpi. They should be saved as tif or jpg format, tables and graphs in Microsoft Excel or as vector graphics in formats \*.eps or \*.pdf. Figure legends should be provided for all illustra-



---

tions on a separate page and grouped in numerical order of appearance. On the back of figures, their number and name of the author should be indicated.

## REFERENCES

References must be presented in a numerical style. They should be quoted in the text in parentheses, i.e. (1), (2), (3, 4), etc. and grouped at the end of the paper in alphabetical order.

The references of books should contain the names and initials of the first three authors, with eventual supplement „et al.“, title of book, number of edition, place of publishing, name of publisher, year of appearance and number of pages, for instance: Frost HM. The Laws of Bone Structure. 4. ed. Springfield: C.C.Thomas, 1964, 167 p.

The references of papers published in journals should be arranged as follows: the names and initials of the first three authors (eventually after the name of the third author introduce et al.), title of the paper, journal name or its abbreviation, year, volume, number and page numbers, for instance: Sobotka Z, Mařík I. Remodelation and Regeneration of Bone Tissue at Some Bone Dysplasias. Locomotor System 1995: 2, No.1:15–24.

The references of papers published in special volumes (in a book) should be arranged in the following order: names and initials (there do not have to be dots after initials) of the first three authors, title of paper, editor(s), title of special volume (a book), place of publication, publisher, year of publication, first and last page numbers, for instance: Mařík I, Kuklík M, Brůžek J. Evaluation of growth and development in bone dysplasias. In: Hajniš K. ed. Growth and Ontogenetic Development in Man. Prague: Charles University, 1986:391–403.

### **Manuscripts and contributions should be sent to the Editor-in-chief:**

#### **Professor Ivo Mařík, M.D., Ph.D.**

Ambulant Centre for Defects of Locomotor Apparatus

Olšanská 7

130 00 Prague 3

Czech Republic

**Phone: (+420) 222 582 214**

**e-mail: [ambul\\_centrum@volny.cz](mailto:ambul_centrum@volny.cz)**

---

# OBSAH ROČNÍKU 2022

---

|                                  |              |
|----------------------------------|--------------|
| SLOVO ČTENÁŘŮM – EDITORIAL ..... | 1/22, s. 11  |
| .....                            | 2/22, s. 178 |

## OBRÁZEK NA TITULNÍ STRANĚ A POPIS

MAŘÍK IVO, MYSLIVEC RADEK

|  |              |
|--|--------------|
| Mnohočetné kartilagosní exostózy (MCE) ..... | 1/22, s. 15  |
| Mnohočetné kartilagosní exostózy (MCE) ..... | 2/22, s. 183 |

## DOPIS EDITOROVI

MUSILOVÁ ZDENA

|                                |              |
|--------------------------------|--------------|
| Naše cesta s hemiparézou ..... | 2/22, s. 194 |
|--------------------------------|--------------|

## PŘEHLEDOVÉ REFERÁTY

FUNDA JIŘÍ, JUN

|  |             |
|--|-------------|
| Metabolicky zdravá obezita: zdravá tuková tkáň chrání před metabolickou poruchou ..... | 1/22, s. 26 |
|--|-------------|

KARSKI TOMASZ, KARSKI JACEK, KARSKA KLAUDIA, DOMAGALA MARIAN, ZIMNY JACEK, STRUŚ MIECZYSLAW, SZCZOTKA KRZYSZTOF

|   |             |
|---|-------------|
| Geotermální voda používaná při léčebné rehabilitaci. Vodní zdroje v Polsku pro pacienty s poruchami pohybového aparátu. Znalosti pro fyzioterapeuty ..... | 1/22, s. 36 |
|---|-------------|

MAŘÍK IVO, MYSLIVEC RADEK, ZEMKOVÁ DANIELA, MAŘÍKOVÁ ALENA, KAPIŠINSKI PETER, HUDÁKOVÁ OLGA

|  |             |
|--|-------------|
| Hypofofosfatemická křivice: přehled a případ stresové zlomeniny u 30,5letého pacienta léčeného od dětství konvenční léčbou ..... | 1/22, s. 58 |
|--|-------------|

## ACHONDROPLAZIE V ČESKÉ REPUBLICE AKTUÁLNĚ

MAŘÍK IVO, ZEMKOVÁ DANIELA, MYSLIVEC RADEK, ČERNÝ PAVEL, MAŘÍKOVÁ ALENA, PETRÁŠOVÁ ŠÁRKA, KRAWCZYK PETR, KRULÍŠOVÁ VERONIKA, POVÝŠIL CTIBOR

|  |              |
|--|--------------|
| Achondroplazie: ortopedické a ortopedicko-protetické léčení dětí v České republice ..... | 2/22, s. 204 |
|--|--------------|

ZEMKOVÁ DANIELA, PETRÁŠOVÁ ŠÁRKA, VÁŽNÁ ANNA, ANÝŽOVÁ TEREZA, MAŘÍKOVÁ ALENA, MAŘÍK IVO

|  |              |
|--|--------------|
| Achondroplazie – auxologické aspekty ..... | 2/22, s. 231 |
|--|--------------|

---

---

KRAUS JOSEF

Neurologické komplikace achondroplazie ..... 2/22, s. 240

ONDŘEJ SOUČEK, ZDENĚK ŠUMNÍK

Nová léčba pacientů s achondroplazií ..... 2/22, s. 256

## PŮVODNÍ PRÁCE

ZEMKOVÁ DANIELA, MAŘÍK IVO, KRULIŠOVÁ VERONIKA, VÁŽNÁ ANNA, KOLOUŠKOVÁ STANISLAVA, MALÍKOVÁ MARCELA,  
PASZEKOVÁ HELENA, MICHALOVSKÁ RENÁTA, VLČKOVÁ ZDĚNKA

Mnohočetná epifyzární dysplazie, typy 1, 4 a 5 v klinických případech: srovnání  
radioklinických znaků s genetickým pozadím ..... 1/22, s. 98

## KASUISTIKY

ČERNÁ ŠARKA, LAŠTŮVKOVA JANA, ZEMKOVÁ DANIELA, ČERNÝ JAN, MAŘÍK IVO

Časná molekulárně genetická diagnostika Spondylometaphyseální dysplazie –  
typ Kozłowski ..... 1/22, s. 133

KRULIŠOVÁ VERONIKA, MAŘÍK IVO, ZEMKOVÁ DANIELA, PASZEKOVÁ HELENA, MICHALOVSKÁ RENÁTA, VLČKOVÁ ZDĚNKA

Radioulnární synostóza – neobvyklý projev Feingoldova syndromu typu 1. .... 2/22, s. 262

## ZPRÁVY

### Jubileá

MAŘÍK I.

RNDr. Jaroslav Jambor – 90 let ..... 1/22, s. 149

Informace o Společnosti pro pojivové tkáně ČLS JEP ..... 1/22, s. 152

..... 2/22, s. 274

Přihláška řádného člena Společnosti pro pojivové tkáně ČLS JEP ..... 1/22, s. 153

..... 2/22, s. 275

Přihláška řádného člena Ortopedicko-protetické společnosti ČLS JEP ..... 1/22, s. 153

..... 2/22, s. 275

---

## Oznámení úmrtí

MAŘÍK I.

Vzpomínka na odb. asistenta MUDr. Jacquese Cheneau .....1/22, s. 156

MAŘÍK I.

Vzpomínka na Doc. Dr. Med. Kazimierz Kozlowski, M.R.A.C.R. (1928–2022) .....2/22, s. 278

MAŘÍK I.

Vzpomínka na Professora MUDr. Georg Neff (1938–2023) .....2/22, s. 284

MAŘÍK I.

Vzpomínka na Doc. MUDr. et MUDr. Jiří Ramba, DrSc. (1940–2023) .....2/22, s. 288

SMĚRNICE AUTORŮM ..... 1/22, s. 160

..... 2/22, s. 292

OBSAH ROČNÍKU 2021 ..... 2/22, s. 297

OBSAH ROČNÍKU 2022 ..... 2/22, s. 301

---

## CONTENTS OF VOLUME 2022

---

|                                     |              |
|-------------------------------------|--------------|
| A WORD TO READERS – EDITORIAL ..... | 1/22, p. 13  |
| .....                               | 2/22, p. 180 |

### TITLE PICTURE and DESCRIPTION

MAŘÍK IVO, MYSLIVEC RADEK

|  |              |
|--|--------------|
| Multiple Cartilaginous Exostoses (MCE) ..... | 1/22, p. 20  |
| Multiple Cartilaginous Exostoses (MCE) ..... | 2/22, p. 188 |

### LETTER TO EDITOR

MUSILOVÁ ZDENA

|                                    |              |
|------------------------------------|--------------|
| Our journey with hemiparesis ..... | 2/22, s. 194 |
|------------------------------------|--------------|

### REVIEW ARTICLES

FUNDA JIŘÍ, JUN

|   |             |
|---|-------------|
| Metabolically healthy obesity: healthy adipose tissue protects<br>from metabolic disorder ..... | 1/22, p. 26 |
|---|-------------|

KARSKI TOMASZ, KARSKI JACEK, KARSKA KLAUDIA, DOMAGALA MARIAN, ZIMNY JACEK, STRUŠ MIECZYSLAW,  
SZCZOTKA KRZYSZTOF

|  |             |
|--|-------------|
| Geothermal water used in medical rehabilitation. Water resources in Poland for patients<br>with locomotor system disorders. Knowledge for physiotherapists ..... | 1/22, p. 36 |
|--|-------------|

MARIK IVO, MYSLIVEC RADEK, ZEMKOVA DANIELA, MARIKOVA ALENA, KAPISINSKI PETER, HUDAKOVA OLGA

|  |             |
|--|-------------|
| Hypophosphatemic rickets: a review and a case of stress fracture in a 30.5-year-old patient<br>on conventional treatment since childhood ..... | 1/22, p. 58 |
|--|-------------|

### ACTUAL STATE OF ACHONDROPLASIA IN THE CZECH REPUBLIC .....

2/22, p. 202

MAŘÍK IVO, ZEMKOVÁ DANIELA, MYSLIVEC RADEK, ČERNÝ PAVEL, MAŘÍKOVÁ ALENA, PETRÁŠOVÁ ŠÁRKA, KRAWCZYK PETR,  
KRULIŠOVÁ VERONIKA, POVÝŠIL CTIBOR

|   |              |
|---|--------------|
| Achondroplasia: orthopaedic and orthopaedic-prosthetic treatment of children<br>in the Czech Republic ..... | 2/22, p. 204 |
|---|--------------|

ZEMKOVÁ DANIELA, PETRÁŠOVÁ ŠÁRKA, VÁŽNÁ ANNA, ANÝŽOVÁ TEREZA, MAŘÍKOVÁ ALENA, MAŘÍK IVO

|  |              |
|--|--------------|
| Achondroplasia – auxological aspects ..... | 2/22, p. 231 |
|--|--------------|

---

KRAUS JOSEF

Neurological complications of achondroplasia ..... 2/22, p. 240

ONDŘEJ SOUČEK, ZDENĚK ŠUMNÍK

New treatment for achondroplasia patients ..... 2/22, p. 256

## CASE REPORTS

CERNA SARKA, LASTUVKOVA JANA, ZEMKOVA DANIELA, CERNY JAN, MARIK IVO

Early molecular genetic diagnosis of spondylometaphyseal  
dysplasia – Kozlowski type ..... 1/22, p. 133

KRULIŠOVÁ VERONIKA, MARIK IVO, ZEMKOVÁ DANIELA, PASZEKOVÁ HELENA, MICHALOVSKÁ RENÁTA, VLČKOVÁ ZDĚNKA

Radioulnar synostosis – uncommon manifestation of Feingold syndrome type 1 .. 2/22, p. 262

## NEWS

### Jubilee

RNDr. Jaroslav Jambor – 90 years ..... 1/22, p. 149

Information on the Society for Connective Tissues, Czech Medical Association

J.E. Purkyně, Prague, CZ ..... 1/22, p. 141

..... 2/22, p. 276

Membership application of The Society for Connective Tissues,

Czech Medical Association J.E. Purkyně, Prague, CZ ..... 1/22, p. 155

..... 2/22, p. 277

Membership application of The Orthopaedic and Prosthetic Society,

Czech Medical Association J.E. Purkyně, Prague, CZ ..... 1/22, p. 155

..... 2/22, p. 277

### In Memoriam

MARIK I.

Assist. Professor Jacques Cheneau, MD ..... 1/22, p. 156

MARIK I.

Assoc. Professor Kazimierz Kozlowski, MD, M.R.A.C.R. (1928–2022) ..... 2/22, p. 278

---

|   |              |
|---|--------------|
| MAŘÍK I.<br>Professor Georg Neff, MD, (1938–2023) .....             | 2/22, p. 284 |
| MAŘÍK I.<br>Assoc. Professor Jiří Ramba, MD, DSc. (1940–2023) ..... | 2/22, p. 288 |
| INSTRUCTIONS FOR AUTHORS .....                                      | 1/22, s. 163 |
| .....   | 2/22, s. 295 |
| CONTENTS OF VOLUME 2021 .....                                       | 2/22, s. 299 |
| CONTENTS OF VOLUME 2022 .....                                       | 2/22, s. 304 |

---

# OBSAH ROČNÍKU 2023

---

|                                  |              |
|----------------------------------|--------------|
| SLOVO ČTENÁŘŮM – EDITORIAL ..... | 1/23, s. 11  |
| .....                            | 2/23, s. 167 |

## OBRÁZEK NA TITULNÍ STRANĚ A POPIS

PASZEKOVÁ HELENA, KRULIŠOVÁ VERONIKA

|   |              |
|---|--------------|
| Analýza vzorků DNA masivním paralelním sekvenováním ..... | 1/23, s. 15  |
| Analýza vzorků DNA masivním paralelním sekvenováním ..... | 2/23, s. 171 |

## DOPIS EDITOROVI

POVÝŠIL CTIBOR

|   |              |
|---|--------------|
| Toxicita rtuti může vysvětlit ztrátu sluchu u Bedřicha Smetany..... | 2/23, s. 175 |
|---|--------------|

## PŘEHLEDOVÉ PRÁCE

DANIŠ ROBERT, VÁŽNÁ ANNA, NOVÁK JAN, SEDLAK PETR

|  |             |
|--|-------------|
| Aktuální trendy v růstu českých dětí v kontextu sekulárních změn ..... | 1/23, s. 19 |
|--|-------------|

MAŘÍK IVO, MYSLIVEC RADEK, ZEMKOVÁ DANIELA, MAŘÍKOVÁ ALENA, KAPIŠINSKI PETER, HUDÁKOVÁ OLGA

|  |             |
|--|-------------|
| Makrodaktylie ruky a koincidence s mírnou formou Polandova syndromu:<br>Přehled a kazuistika českého chlapce ..... | 1/23, s. 37 |
|--|-------------|

KRAUS JOSEF

|   |              |
|---|--------------|
| Neurofibromatosis von Recklinghausem typu 1 z pohledu neurologa ..... | 2/23, s. 180 |
|---|--------------|

## PŮVODNÍ PRÁCE

VŠETIČKA JAN (PŘEKLAD)

|   |             |
|---|-------------|
| Nozologie genetických poruch skeletu: Revize 2023 ..... | 1/23, s. 60 |
|---|-------------|

SMRČKA VÁCLAV, MUSILOVÁ ZDENKA, GÁBOR OLIVÉR

|   |              |
|---|--------------|
| Paleopatologická analýza na panonském avarském pohřebišti<br>Terehgy-Márfa z 9. století ..... | 1/23, s. 109 |
|---|--------------|



---

NĚMEC IVO, SMRČKA VÁCLAV, MIHALJEVIČ M., HILL M. POKORNÝ J.

Změny stopových prvků (Mn, Co, Ni, Cu, Rb, Mo a Ba) v molárech dolní čelisti potkana  
po přerušení nervus alveolaris inferior ..... 2/23, s. 195

## KASUISTIKY

MAŘÍK IVO, ZEMKOVÁ DANIELA, KRULIŠOVÁ VERONIKA, SMRČKA VÁCLAV, MYSLIVEC RADEK, MAŘÍKOVÁ ALENA,  
PASZEKOVÁ HELENA, MICHALOVSKÁ RENÁTA, VLČKOVÁ ZDĚNKA

Molecular genetic diagnosis of congenital contracture arachnodactyly  
and complex treatment of a Czech girl: a case study ..... 1/23, s. 123

MAŘÍK IVO, ZEMKOVÁ DANIELA, MAŘÍKOVÁ ALENA, KRULIŠOVÁ VERONIKA, MYSLIVEC RADEK, POVÝŠIL CTIBOR

Neurofibromatóza, typ 1: ortopedické léčení pseudoartrózy fibuly u české dívky... 2/23, s. 223

## ZPRÁVY

MAŘÍK IVO

Recenzní posudek na knižní novinku: Ctibor Povýšil: Patologické mikroskopické  
nálezy v kosterních pozůstatcích významných osobností české historie. GRADA  
Publishing, a.s., 2024 ..... 2/23, s. 246

## Jubilea

MAŘÍK I.

Prof. MUDr. Tomasz Karski, CSc. – 85 let ..... 2/23, s. 252

Informace o Společnosti pro pojivové tkáně ČLS JEP ..... 1/23, s. 146  
..... 2/23, s. 258

Příhláška řádného člena Společnosti pro pojivové tkáně ČLS JEP ..... 1/23, s. 147  
..... 2/23, s. 259

Příhláška řádného člena Ortopedicko-protetické společnosti ČLS JEP ..... 1/23, s. 147  
..... 2/23, s. 259

## Oznámení úmrtí

MAŘÍK I.

Vzpomínka na prof. Ing. Jana Čulíka, DrSc. .... 2/23, s. 262

---

|                          |              |
|--------------------------|--------------|
| SMĚRNICE AUTORŮM .....   | 1/23, s. 150 |
| .....                    | 2/23, s. 265 |
| <br>                     |              |
| OBSAH ROČNÍKU 2022 ..... | 2/23, s. 270 |
| <br>                     |              |
| OBSAH ROČNÍKU 2023 ..... | 2/23, s. 276 |

---

## CONTENTS OF VOLUME 2023

---

|                                     |              |
|-------------------------------------|--------------|
| A WORD TO READERS – EDITORIAL ..... | 1/23, p. 13  |
| .....                               | 2/23, p. 169 |

### TITLE PICTURE and DESCRIPTION

PASZEKOVÁ HELENA, KRULIŠOVÁ VERONIKA

|   |              |
|---|--------------|
| Next-generation sequencing (NGS) analysis ..... | 1/23, p. 17  |
| Next-generation sequencing (NGS) analysis ..... | 2/23, p. 173 |

### LETTER TO EDITOR

POVÝŠIL CTIBOR

|       |              |
|-------|--------------|
| ..... | 2/23, s. 175 |
|-------|--------------|

### REVIEW ARTICLES

DANIS ROBERT, VAZNA ANNA, NOVAK JAN, SEDLAK PETR

|   |             |
|---|-------------|
| Current trends in the growth of Czech children in the context of secular changes .. | 1/23, p. 19 |
|---|-------------|

MARIK IVO, ZEMKOVA DANIELA, KRAWCZYK PETR, SMRCKA VACLAV, POVYSIL CTIBOR

|  |             |
|--|-------------|
| Macroductyly of hand and coincidence with a mild form of Poland syndrome:<br>A review and case report of a Czech boy ..... | 1/23, p. 37 |
|--|-------------|

KRAUS JOSEF

|  |              |
|--|--------------|
| A neurologist's view of Neurofibromatosis von Recklinghausen type 1..... | 2/23, p. 180 |
|--|--------------|

### ORIGINAL PAPERS

VŠETIČKA JAN (TRANSLATION)

|   |             |
|---|-------------|
| Nosology of genetic skeletal disorders: 2023 revision ..... | 1/23, p. 60 |
|---|-------------|

SMRCKA VACLAV, MUSILOVA ZDENKA, GABOR OLIVER

|   |              |
|---|--------------|
| Paleopathological Analysis at the Terehegy-Márfa Pannonian Avar Burial Site<br>from the 9 <sup>th</sup> Century ..... | 1/23, p. 109 |
|---|--------------|

NĚMEC IVO, SMRČKA VÁCLAV, MIHALJEVIČ M., HILL M. POKORNÝ J.

|  |              |
|--|--------------|
| Changes in the abundance of trace elements (Mn, Co, Ni, Cu, Rb, Mo and Ba) in the molars<br>of a rat mandible after interruption of the nervus alveolaris inferior ..... | 2/23, p. 209 |
|--|--------------|

---

## CASE REPORTS

- MARIK IVO, ZEMKOVA DANIELA, KRULISOVA VERONIKA, SMRCKA VACLAV, MYSLIVEC RADEK, MARIKOVA ALENA, PASZEKOVA HELENA, MICHALOVSKA RENÁTA, VLCKOVA ZDENKA  
Molecular genetic diagnosis of congenital contracture arachnodactyly  
and complex treatment of a Czech girl: a case study ..... 1/23, p. 123
- MAŘÍK IVO, ZEMKOVÁ DANIELA, MAŘÍKOVÁ ALENA, KRULISOVÁ VERONIKA, MYSLIVEC RADEK, POVÝŠIL CTIBOR  
Neurofibromatosis, type 1: orthopaedic treatment of fibular pseudoarthrosis  
in a Czech girl..... 2/23, p. 223

## NEWS

- MAŘÍK IVO  
Review of the book: Ctibor Povýšil: Pathological Microscopic Findings in Skeletal Remains  
of Important Personalities of Czech History. GRADA Publishing, a.s., 2024..... 2/23, p. 246

## Jubilee

- Professor Tomasz Karski, MD, Ph.D. – 85 years ..... 2/23, p. 252

- Information on the Society for Connective Tissues, Czech Medical Association  
J.E. Purkynje, Prague, CZ ..... 1/23, p. 148  
..... 2/23, p. 260

- Membership application of The Society for Connective Tissues,  
Czech Medical Association J.E. Purkynje, Prague, CZ ..... 1/23, p. 149  
..... 2/23, p. 261

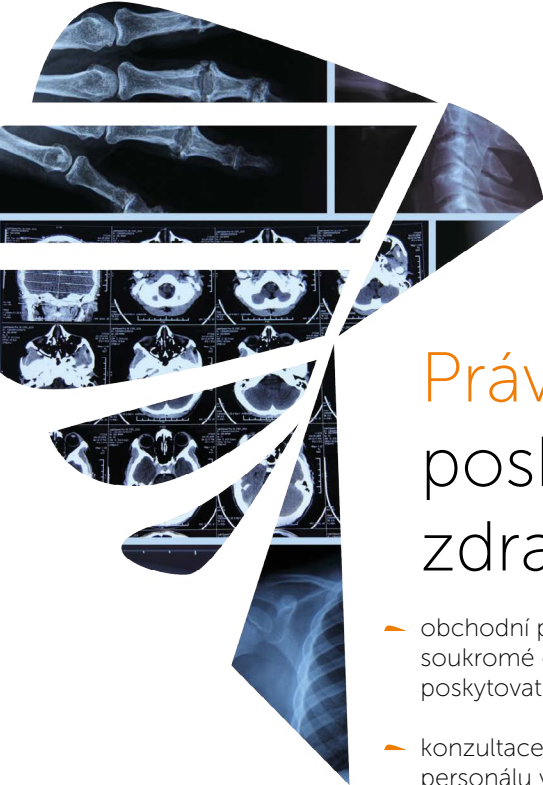- Membership application of The Orthopaedic and Prosthetic Society,  
Czech Medical Association J.E. Purkynje, Prague, CZ ..... 1/23, p. 149  
..... 2/23, p. 261

## In Memoriam

- MAŘÍK I.  
Remembrance of Prof. Ing. Jan Čulík, DrSc. .... 2/23, p. 262

---

|                                |              |
|--------------------------------|--------------|
| INSTRUCTIONS FOR AUTHORS ..... | 1/23, s. 153 |
| .....                          | 2/23, s. 268 |
| CONTENTS OF VOLUME 2022 .....  | 2/23, s. 273 |
| CONTENTS OF VOLUME 2023 .....  | 2/23, s. 279 |



# Právní služby poskytovatelům zdravotních služeb:

- obchodní právo - založení společnosti, transformace soukromé ordinace na společnost, registrace poskytovatele zdravotních služeb,
- konzultace v oblasti medicínského práva – školení personálu ve věcech vedení a nakládání se zdravotnickou dokumentací, informovaný souhlas pacienta,
- smluvní agenda – nájemní smlouvy, kupní a úvěrové smlouvy, smlouvy o službách,
- smlouvy se zdravotními pojišťovnami – úprava smluvních dokumentů, korekce plateb,
- otázky náhrady škody na zdraví a z titulu zásahu do osobnostních práv – konzultace vznesených nároků, jednání s pacienty, zastupování v soudním řízení,
- a všechny další otázky, s nimiž se poskytovatelé zdravotních služeb v praxi setkávají

V případě zájmu o nezávaznou konzultaci a poskytnutí bližších informací nás neváhejte kontaktovat.

**SVOBODA & KUČERA** | **ADVOKÁTI**



**PROTEOR CZ s. r. o. - nestátní zdravotnické zařízení**

**Ostrava | U Parku 2/2720 | 702 00 Ostrava | tel.: 596 139 259, 596 139 295**

**Provozovna Olomouc | Mošnerová 7/1184 | 779 00 Olomouc | tel.: 585 414 776, 585 414 823**

**Provozovna Brno | Milady Horákové 50 | 602 00 Brno | tel. 733 184 083**

**E | [ostrava@proteorc.cz](mailto:ostrava@proteorc.cz) | [olomouc@proteorc.cz](mailto:olomouc@proteorc.cz) | [brno@proteorc.cz](mailto:brno@proteorc.cz) | [www.proteorc.cz](http://www.proteorc.cz)**

lékařská péče v oborech ortopedie a ortopedická protetika ● zdravotní péče v ortotice a protetice ● konsilia pro zdravotnická zařízení ● výjezdová pracoviště v kraji ● zakázková činnost pro zdravotnická zařízení ● skoliotická poradna pro léčbu skolióz páteře mladistvých ● aplikace a výroba individuálních ortopedických vložek pro sport ● výroba individuálních zdravotnických prostředků - protéz končetin, ortéz, ortopedických vložek ● podologická poradna pro pacienty s problémy nohou (syndrom diabetické nohy, bolesti nohou) ● specializované centrum pro aplikaci a výrobu myoelektrických protéz horních končetin